Ueber

Osteosarkom der Extremitäten

nebst kasuistischen Beiträgen.

Inaugural-Dissertation

zur

Erlangung der Doktorwürde

der

hohen medizinischen Fakultät

der

Kgl. Bayer. Ludwig-Maximilians-Universität zu München

vorgelegt von

Josef Baumgartner,

approb. Arzt und Zahnarzt.

München 1906.

Kgl. Hofbuchdruckerei Kastner & Callwey.

Digitized by the Internet Archive
in 2026

https://archive.org/details/IA41552318_0033

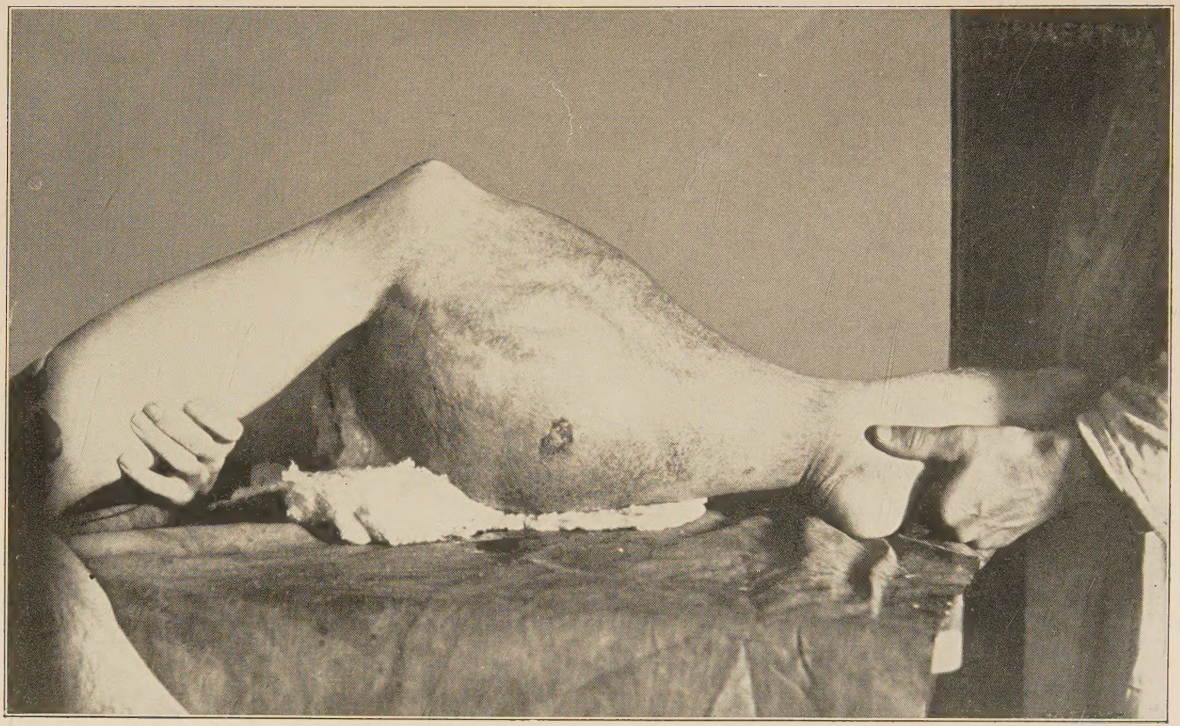

Abbildung zu Fall I Otto Schuster: Periostales Sarkom des linken Unterschenkels.

Ueber

Osteosarkom der Extremitäten

nebst kasuistischen Beiträgen.

Inaugural-Dissertation

zur

Erlangung der Doktorwürde

der

hohen medizinischen Fakultät

der

Kgl. Bayer. Ludwig-Maximilians-Universität zu München

vorgelegt von

Josef Baumgartner,

approb. Arzt und Zahnarzt.

ACAD. MED. RAT. BIBL.

München 1906.

Kgl. Hofbuchdruckerei Kastner & Callwey.

Gedruckt mit Genehmigung der medizinischen Fakultät der Universität München.

Referent:

Herr Geheimrat Professor von Angerer.

Meinen teuren Eltern

in

Liebe und Dankbarkeit

gewidmet.

Ueber das Wesen der Geschwülste, speziell das der Sarkome und Carcinome, herrschte bis in das vergangene Jahrhundert tiefstes Dunkel. Während Galen unter Sarkom nur das widernatürliche Wachstum des Fleisches in der Nasenhöhle verstand und ausdrücklich bemerkte, daß er auch Polypen in diese Kategorie einbeziehe, wurde dieser Begriff von späteren Autoren allgemein auf solche Geschwülste ausgedehnt, welche nach Consistenz und Aussehen als fleischige bezeichnet werden konnten. Von anderen Autoren erfuhr der Begriff des Sarkoms dann eine derartige Verallgemeinerung, daß mit Ausnahme der knöchernen und der eigentlichen Balggeschwülste so ziemlich alle Gewächse in demselben aufgingen, ein Verfahren, das natürlicherweise das Bedürfnis zur Bildung von zahlreichen Unterarten im Gefolge hatte. So unterschied Abernthey ein vascularisiertes-, ein Fettsarkom, das pankreatische-, das medulläre-, das carcinomatöse-, das Balgsarkom.

Erst mit der Verbesserung der optischen Hilfsmittel, der Vervollkommnung der mikroskopischen Technik und ihrer Anwendung im Dienste der histologischen Untersuchung von Geschwülsten gelangte Licht in das verworrene Chaos, und man kam zur Ueberzeugung, daß in dem Begriff

Sarkom Gewächse der verschiedenartigsten Struktur untergebracht wären. Lebert bezeichnete nunmehr die durch reichliches Vorkommen von Spindelzellen ausgezeichneten Tumoren als fibroplastische. Paget unterschied maligne fibröse Geschwülste, recurrierende fibroide und Myeloidgeschwülste. Auch J. Müller, durch dessen histologische Untersuchungen die Systematik der Geschwülste zwar eine wertvolle Förderung erfuhr, vermochte nicht, dem Begriff Sarkom eine klare und präzise Definition zu geben. Virchow gebührt nun die Palme des Sieges in dem heißen Wettstreit um die histologische Erforschung und dadurch erzielte Klassifikation der verschiedenen Geschwülste im allgemeinen und um die Stellung des Sarkoms in der Onkologie im besonderen. Er faßt unter dem Namen Sarkom alle jene zahlreichen Neoplasmen zusammen, die zwar in ihrem feineren Bau mannigfach variieren, aber doch alle das Gemeinsame aufweisen, daß sie aus einem durch die bedeutende Menge oder durch die erhebliche Größe seiner Zellen oder durch beide zugleich ausgezeichneten Bindegewebe zusammengesetzt sind. Obwohl nun jedes Gewebe der Bindesubstanzreihe als Matrix für das Sarkom dienen kann, so ist doch das eigentliche Zell- oder Bindegewebe als Prädilektionsort anzusehen. Virchow unterscheidet histologisch folgende Unterarten des Sarkoms:

1. Sarcoma fibrosum,
2. Sarcoma mucosum (gelatinosum), Myxosarkom,

3. Sarcoma gliosum,
4. Sarcoma melanoticum,
5. Sarcoma cartilagin. (Chondrosarkom),
6. Sarcoma osteoides (Osteosarkom).

Da speziell das Osteosarkom den Gegenstand vorliegender Arbeit bildet, so dürfte es angezeigt sein, um den Begriff festzulegen, auf den histologischen Bau desselben näher einzugehen. Erst in neuerer Zeit ist der Name Osteosarkom in Gebrauch gekommen. Bis in das vergangene Jahrhundert hinein bezeichnete man dieselbe Geschwulst mit dem von den Arabern übernommenen Namen der Ventositas spinae oder spina ventosa oder mit dem hauptsächlich im genannten Jahrhundert gangbaren Ausdruck des Osteosteatoms oder endlich reihte man sie unter die Exostosen besonders bösartiger Natur. Jetzt versteht man unter Osteosarkomen im allgemeinen jene Tumoren, welche dem Typus der Rund-, Spindel- oder Riesenzellensarkome angehören, bei welchen aber zugleich als eine wesentliche Eigenschaft des Geschwulstgewebes die Bildung einer Art von Knochengewebe hervortritt. Doch handelt es sich niemals um die Produktion eines wahren, lamellösen, mit typisch verästelten Knochenkörperchen versehenen Knochengewebes, sondern um eine unregelmäßig und mangelhaft verkalkte, knochenähnliche Substanz.

Bis in die neueste Zeit war es allgemein Sitte, die Sarkome der Knochen nach ihrem vermeintlichen Ausgang in periostale und myelogene einzuteilen, da sich die ersteren aus den innersten, der Corticalsubstanz am nächsten gelegenen

Schichten des Periostes, die letzteren aus dem Markgewebe der spongiösen Knochensubstanz entwickeln sollten. Dabei muß noch besonders hervorgehoben werden, daß nicht jedes Sarkom am Knochen ein Osteosarkom zu sein braucht; es kann ja z. B. ein Chondro- oder Myxosarkom auch aus einem Knochen hervorgehen, während andererseits Osteosarkome an Weichteilen, z. B. an Fascien, in der Lunge oder in den Lymphdrüsen vorkommen und hier zuweilen einen ausgesprochen ossifikatorischen Charakter zeigen.

In seiner jüngsten Arbeit: „Beiträge zur Entstehung der Geschwülste" hat nun Ribbert, einer der eifrigsten Anhänger und Verfechter der Lehre Cohnheims, eingehend und an der Hand ausgezeichneter mikroskopischer Präparate die Genese der Osteosarkome behandelt, deren Zusammenfassung ich im Nachstehenden folgen lasse: „Die Osteosarkome gehen nicht aus dem alten Knochen, nicht aus Bestandteilen des Markes und nicht aus normalem oder wucherndem Periost hervor. Sie wachsen wie alle anderen Tumoren nur aus sich heraus und zerstören die Skelettbestandteile. Sie schmelzen den alten Knochen ein, indem sie in den Markräumen sich ausbreiten, und sie wachsen außen auf lange Strecken zunächst subperiostal am Knochen entlang und umwuchern ihn ringsum. Daraus ergibt sich, daß sie aus kleinen Anfängen, aus selbständig ausgeschalteten Keimen hervorgehen, die sich nur aus eigenen Mitteln vergrößern und deren Sitz in den Knochen, meist in der Nähe der Epiphysenlinie, in die Spongiosa der Diaphyse und bald mehr

nach innen (centrale Sarkome), bald mehr in die äußeren periostalen Abschnitte (periphere Sarkome) verlegt werden muß."

Aus den Untersuchungen Ribberts resultiert, daß die Bezeichnungen „periostal" und „myelogen" nicht zu Recht bestehen, daß die Osteosarkome vielmehr besser nach ihrem histologischen Bau (z. B. ossifizierendes, polymorphzelliges Osteosarkom) eingeteilt würden; sollte sich aber aus praktischen Gründen, nämlich um sich über den Sitz und die Ausbreitung der Osteosarkome zu verständigen, eine Differenzierung der letzteren als notwendig erweisen, so dürften die Benennungen „peripher" und „central" am Platze sein.

Die peripheren Osteosarkome bilden tuberöse, dem Knochen breit aufsitzende oder unregelmäßig knollige, den Knochen umfassende Tumoren von wechselnder Konsistenz und von weißgrauer oder infolge größeren Gefäßreichtums schwach rötlicher Farbe. Die häufigste Zellform, die wir bei ihnen antreffen, sind die Spindelzellen, besonders in den jüngsten Geschwulstpartien, während Rund-, sowie Stern- und Netzzellen zu den selteneren gehören und sich im Gegensatz zu den Spindelzellen mehr in knorpelartiger oder verkalkter Grundsubstanz der älteren Geschwulstabschnitte finden. Sogenannte Riesenzellen findet man selten, am häufigsten noch in jenem Riesensarkom, das man gewöhnlich als Epulis sarcomatosa bezeichnet.

Im allgemeinen zeigen die peripheren Sarkome, die sich meist an der Diaphyse langer

Röhrenknochen entwickeln, mehr harte Formen und pflegen infolge ihres Zellreichtums ein rascheres Wachstum und damit einen maligneren Verlauf zu nehmen.

Die centralen Knochensarkome dagegen bestehen in der Regel aus weichem Gewebe, sind häufig sehr gefäßreich, neigen ferner gerne zu Haemorrhagien und stellenweise fettiger Degeneration. Infolge ihres starken Gefäßreichtums kommt es beim weiteren Wachstum, das nicht nur das Markgewebe, sondern auch die eigentliche Knochensubstanz vernichtet, zuweilen vor, daß diese Tumoren Pulsationen, blasende Geräusche zeigen und so Aneurysmen vortäuschen. Nach den histologischen Forschungen Ribberts erfolgt das Wachstum der centralen Sarkome weder unter Teilnahme der Knochensubstanz, noch des Markes, sondern einzig und allein durch Vermehrung ihrer eigenen Zellen. Bei den centralen Sarkomen treten neben Spindel- und Rundzellen hauptsächlich Riesenzellen in den Vordergrund. Infolge des centrifugalen Wachstums der genannten Tumoren wird die Knochenrinde allmählich aufgetrieben und mit Zunahme der Geschwulst immer dünner, bis sie zuletzt, eine förmlich knöcherne Schale um den Tumor bildend, von diesem durchbrochen wird. Bei der Palpation solcher Geschwülste kann man hie und da Pergamentknittern vernehmen, und ferner ist der Eintritt sogenannter Spontanfrakturen auf diese Verdünnung bezw. Zerstörung der Knochenlamellen zurückzuführen.

Der Prädilektionssitz centraler Sarkome sind die Epiphysen der langen Röhrenknochen, in

denen sie sich häufig bis zu Mannskopfgröße entwickeln.

Bezüglich der Aetiologie der Geschwülste, insbesondere der Sarkome und Carcinome, ist zu erwähnen, daß man dieselben in grauer Vorzeit schon als ein dem Körper fremdartiges Gebilde, als eine Art von Parasiten hielt, der auf irgend eine Weise an den Körper herangelangt wäre, sich hier niedergelassen und vermehrt hätte. Und in der neuesten Zeit ist auch für die Aetiologie des Sarkoms wiederum der Nachweis einer parasitären Ursache der Geschwulstbildung versucht worden. Von Heinetz wurden rundliche und sichelförmige Körper in den Kernen sarkomatöser Neubildungen als intranucleäre Parasiten gedeutet. Jürgens fand in einem Rundzellensarkom coccidienähnliche Gebilde (Sporozoen), die nach intraperitonealer Verimpfung bei Kaninchen geschwulstartige Wucherungen hervorriefen. Sanfelices entdeckte in Sarkomen Blastomyceten, welche sich aber bei genauerer Untersuchung als Produkte hyaliner Zelldegeneration erwiesen.

Eine parasitäre Grundlage der Sarkom- und Carcinomentwicklung nachzuweisen, ist bis jetzt trotz angestrengtester Versuche nicht gelungen.

Bemerkt sei noch, daß längere Zeit hindurch auch eine gewisse Dyskrasie der Säfte, des Blutes als aetiologisches Moment beschuldigt worden ist, eine Ansicht, die durch die mikroskopische Untersuchung der Geschwülste bald überwunden wurde.

Virchow legte bei der Beantwortung der Frage nach der Entstehung der Geschwülste prädisponierenden Momenten große Bedeutung bei.

Nach seiner Ansicht wäre das abnorme Gewebewachstum durch eine schon von der frühesten Entwicklung her bestehende Störung veranlaßt, die sich nicht gerade in der Bildung einer Geschwulstanlage, sondern in einer Schwächung oder Unvollkommenheit eines bestimmten Teiles kundgebe. Dazu käme ein einmaliges plötzliches Trauma, eine anhaltende oder häufig wiederkehrende physikalische, chemische oder bakterielle Gewebsreizung oder Schädigung, welche plötzlich oder allmählich das Wachstum der Gewebe in abnorme Bahnen lenke. Anamnestisch wird sehr oft ein Trauma als Ursache der Knochensarkome beschuldigt, wenn auch im vornherein betont werden muß, daß diesem Moment nicht allzu großer Wert beigelegt werden kann, da es einmal Sitte und Brauch unseres Volkes ist, jede Gewebsschädigung auf irgendeinmal erlittenen Stoß, Schlag, Fall zurückzuführen. Nach Virchow lassen sich gerade für die primären Sitze der Knochensarkome am häufigsten örtliche Ursachen, namentlich traumatische, auffinden. „Dafür (nämlich für das Trauma als Ursache) spreche nicht bloß der Sitz, der so überwiegend an den Extremitäten und namentlich an demjenigen Gelenk stattfinde, welches bei jedem Fall am meisten ausgesetzt wäre, nämlich am Kniegelenk, und nächstdem an den Kiefern, wo Störungen im Gebiet der Zahnwurzeln so häufig einträten, sondern es zeuge ferner auch dafür die Anamnese, welche in unverkennbarer Weise diese Einflüsse darlege."

P. Ziegler urteilt über das Trauma als Gelegenheitsursache von Geschwülsten folgender-

maßen: „Der Tatsache, daß vielfach direkt an der Einwirkungsstelle von Traumen, sowohl eines einmaligen, als des chronischen, durch wiederholte gröbere und kleinere Gewalteinwirkungen Neubildungen sich entwickeln, ferner daß Traumen auf schon bestehende Geschwülste von ganz erheblichem Einfluß sind, dieser feststehenden Tatsache kann sich niemand entziehen."

Eine gewisse Rolle bezüglich der Aetiologie der Knochensarkome spielt auch das Alter, und es scheint ein trauriges Vorrecht der Jugend zu sein, von dieser Neubildung heimgesucht zu werden. Denn in gut einem Drittel bis zur Hälfte aller Fälle treten die Osteosarkome, wie die später angeführten Statistiken und beigegebene Zusammenstellung ersehen lassen, vor dem 30. Lebensjahre auf, und zwar ist es das Alter von 15 bis 25 Jahren, in das die größte Frequenz dieser Geschwülste fällt.

Virchow begründet das häufige Vorkommen von sarkomatösen Geschwülsten an Knochen jugendlicher Individuen damit, daß gegen das Ende der Wachstumsperiode, wo die definitive Ordnung der inneren Knochenzusammensetzung, namentlich das gegenseitige Verhältnis von Mark und Knochengewebe festgestellt werde, in beiden mancherlei Veränderungen vor sich gehen.

Was das Geschlecht anbetrifft, so weist das männliche einen nur wenig höheren Prozentsatz an Erkrankung auf als das weibliche. Der Grund dürfte in den beruflichen Verhältnissen der Männer liegen, durch welche sie allerlei schädigen-

den Momenten in erhöhterem Maße ausgesetzt sind als die Frauen.

Billroth verwarf die Hypothese der Entstehung der Geschwülste durch mechanische oder chemische Einflüsse und führt als Beweis das Mißlingen aller dahinzielenden Experimente an; er wies ferner darauf hin, daß die Zahl der durch Schlag oder Stoß entstandenen Geschwülste verschwindend klein wäre gegenüber den Fällen, in denen es im Anschluß an ein Trauma zu einer typischen akuten oder chronischen Entzündung gekommen sei. Als Resumée seiner Untersuchung über die Entstehung der Geschwülste nimmt er eine gewisse Dyskrasie an, durch welche eine abnorme Reaktionsweise des gereizten Gewebes bedingt würde.

Eine weitere Hauptrichtung, in der sich die aetiologische Forschung bewegt, ist jene, welche eine angeborene Grundlage für die Geschwulstbildung annimmt. Cohnheim hat die Theorie der überschüssigen und versprengten Keime aufgestellt und behauptet, daß bei der embryonalen Entwicklung Zellen und Zellgruppen aus dem normalen Zusammenhang gelöst würden, die nun als unaufgebrauchtes und mehr oder weniger undifferenziertes Baumaterial liegen bleiben, um später bei irgend einer Gelegenheit, vor allem bei gesteigerter Ernährungszufuhr, bei Herabsetzung der Wachstumswiderstände ins Unbegrenzte zu proliferieren.

Wie jede Hypothese, so hat auch die Cohnheims ihre Anhänger und Gegner gefunden. Für die Richtigkeit derselben sprechen sicher manche

Momente, z. B. zeigen vor allem Sarkome Gewebe, welche an die embryonalen Keimgewebe erinnern: Eine Geschwulst, wie das Myxosarkom, welches, wie schon der Name sagt, aus Schleimgewebe besteht, hat in den fertigen Geweben des differenzierten Organismus kein Vorbild, jedoch im embryonalen Bindegewebe.

Ohne auf die genaueren Details des Beweismaterials einzugehen, möchte ich nur noch anführen, daß die Theorie Cohnheims durch Ribbert folgende Umgestaltung erfahren hat: „Die Geschwülste gehen hervor aus Keimen, die während des fötalen oder während des extrauterinen Lebens aus dem organischen Verbande getrennt wurden und eben wegen dieser zur Aufhebung der inneren Gewebespannung führenden Ausschaltung in dauerndes Wachstum gerieten." Mithin würden die Sarkome des Knochensystems wahrscheinlich aus ausgeschaltetem embryonalen oder jugendlich wuchernden Mark-, Knorpel- oder Periostgewebe hervorgehen, eine Ansicht, die die größte Wahrscheinlichkeit für sich hat.

Der Vollständigkeit halber sei noch die Ansicht Rindfleischs über die Entstehung der Geschwülste mit seinen eigenen Worten hier wiedergegeben: „Ich lege für meine Person besonderen Wert darauf, daß die Geschwülste meistens keine Nerven haben, und sehe in einer lokal verminderten oder aufgehobenen Zügelung des Wachstumstriebes der Zelle durch das Nervensystem den Hauptgrund der Wucherung. Diese lokale Schwäche kann sowohl ererbt als erworben sein; das letztere hauptsächlich durch chronisch

entzündliche Prozesse, Geschwüre, Narben etc. Wenn die Geschwülste von angeborenen Warzen, Muttermälern und den Residuen einer gestörten Entwicklung ausgehen, so denke ich auch in diesem Falle an eine Minderung der organischen einheitlichen Beziehungen solcher Stellen zum übrigen Körper, welche ihren stärksten Ausdruck in der Nervenverbindung finden."

Esmarch stellte in der Sitzung der deutschen Gesellschaft für Chirurgie im April 1889, auf seine eigenen Beobachtungen gestützt, die Hypothese auf, daß in vielen Fällen die Entstehung von Geschwülsten, namentlich von Sarkomen, zusammenhänge mit einer von syphilitischen Vorfahren ererbten Prädisposition. Diese Ansicht hat aber wenige Verfechter gefunden.

Auch die Frage nach der Erblichkeit ist bei der Besprechung der Aetiologie der Geschwülste von großer Wichtigkeit. Bei gewissen Geschwulstformen (Lipomen, multiplen Exostosen des Skelettes, Naevi) ist eine gewisse Vererbung öfters deutlich nachzuweisen. Das Osteosarkom dagegen kommt sehr selten angeboren vor. Goßmann konnte nur 19 Fälle von Knochensarkomen bei Kindern zusammenstellen, von denen 6 auf Kinder unter 1 Jahr fielen, davon 1 Sarkom des Os sacrum bei einem 8 Monate alten Foetus, ein ebensolches bei einem 3tägigen Kind. Ueber das Zustandekommen der erblichen Uebertragung herrschen natürlich nur Vermutungen; wahrscheinlich wird nicht ein Geschwulstkeim als solcher übertragen, sondern nur die Disposition zur Geschwulstbildung vererbt.

Im Nachfolgenden sei es nun gestattet, die während der Jahre 1898—1904 inkl. in der chirurgischen Klinik der kgl. Universität München zur Beobachtung und größtenteils zur Behandlung gelangten Fälle von Osteosarkom näher anzuführen.

I. Fall (mit Abbildung).

Otto Schuster, Bräugehilfe, 18 Jahre alt. Eintritt 13. IX. 98.

Anamnese: Vor 25 Wochen bemerkte Pat., der bis dahin stets gesund und kräftig gewesen war, eine Schwellung des linken Unterschenkels ungefähr in der Gegend des inneren Tibiaknorrens. Pat. arbeitete noch 8 Wochen weiter, während welcher Zeit sich die Geschwulst immer mehr vergrößerte; dann begab er sich ins Krankenhaus nach Haag, wo das erkrankte Bein in einen Gipsverband gelegt wurde. Die Geschwulst nahm immer mehr zu. Den Rat, das Bein amputieren zu lassen, befolgte Pat. nicht; er verließ das Krankenhaus und begab sich dann in homöopathische Behandlung. Die Geschwulst vergrößerte sich aber von Tag zu Tag. Schmerzen bestehen dauernd; von Zeit zu Zeit erfolgen heftige Fieberanfälle.

Status pr.: Aeußerst abgemagerter junger Mann von blassem Aussehen. Respirationsorgane ergeben normalen Befund. Herzgrenzen normal, Töne rein, Herzaktion auffallend erregt, Puls stark dikrot.

Der linke Oberschenkel ist etwas dicker als der rechte. Vom Knie abwärts geht die Extremi-

tät in einen kolossalen kugeligen, zwei Drittel des Unterschenkels einnehmenden, an manchen Stellen sich hart anfüllenden Tumor über. Der Rest des Unterschenkels und Fußes sind stark oedematös. Leistendrüsen links mäßig geschwellt. Metastasen in anderen Organen nicht nachweisbar.

Diagnose: Periostales Sarkom des linken Unterschenkels.

Operation 19. IX. 98: Amputation in der Mitte des linken Femur.

12. I. 99: Wunde vollkommen geschlossen; Patient geht auf zwei Krücken. Auf Wunsch wird er entlassen.

2. Fall.

Ferdinand Kaufmann, Nagelschmied, 20 J. alt. Eintritt 3. XI. 98.

Anamnese: Pat. bemerkte anfangs März 1898 eine Rötung und Schwellung des linken Oberschenkels im unteren Drittel, die spontan entstanden sein soll. Ende April fühlte P. zum erstenmal im unteren Drittel des linken Oberschenkels einen ca. hühnereigroßen Tumor; gleichzeitig stellten sich auch Schmerzen ein. Zuweilen sind auch Frostanfälle aufgetreten. Geschwulst nahm langsam an Größe zu. P. glaubt, er sei abgemagert und klagt über allgemeines Schwächegefühl.

Status: Am linken Oberschenkel ist etwa unterhalb seiner Mitte ein spindelförmiger, kindskopfgroßer Tumor, der wahrscheinlich vom Knochen ausgeht.

Pat. wurde am 5. XI. 98 operiert, wobei der linke Oberschenkel an der Grenze des mittleren und oberen Drittels amputiert worden ist.

Das Präparat zeigt auf dem Durchschnitt eine weiche Konsistenz, ausgedehnte Haemorrhagien und ein Gerüst von kleinen Knochenbälkchen in Nadeln.

Die Wundheilung nahm einen guten Verlauf, und Pat. wurde am 15. XII. 98 als geheilt entlassen.

Seit einem halben Jahr (anfangs 1900) bemerkt nun Pat. das Auftreten einer etwa haselnußgroßen Geschwulst an der Außenseite des erhaltenen Oberschenkels.

Status praesens: Blasses, abgemagertes Individuum. Muskulatur mäßig kräftig, Fettpolster geschwunden. Herz und Lunge ohne wesentlichen Befund, ebenso Abdominalorgane.

Linker Oberschenkel an der Grenze des mittleren und oberen Drittels amputiert, mit vorderem Lappen. Narbe blaß, verschieblich, nicht druckempfindlich. Der Stumpf unter der blassen, faltenbildenden Haut abhebbar, verdickt durch einen fast kindskopfgroßen Tumor von gleichmäßiger, glatter Oberfläche. Der Tumor ist besonders an der Außenseite entwickelt und scheint vom Knochen auszugehen, dessen Konturen vollkommen verdeckt sind. Der Tumor erstreckt sich über den Trochanter hinauf, bis gut handbreit unter die Beckenschaufel. Vorn, neben den großen Gefäßen einige erbsengroße, harte Drüsen. Beweglichkeit des Stumpfes stark reduziert; knöchernes Becken palpatorisch ohne Befund.

Röntgenbild zeigt Konturen des Beckens intakt, ebenso Schenkelkopf und den medialen Teil des Schenkelhalses. Im Trochanteren- und Schaftteil sieht man neben den noch erkennbaren Knochenkonturen einen diffusen Schatten; vom unteren Ende des Femur und vom Trochanter minor aus scheinen Knochenspangen sich in den Tumor zu erstrecken.

Diagnose: Sarcoma periostale femor. sin. recidivum.

Operation 15. XI. 00: Exartikulation im linken Hüftgelenk.

1. XII. 00 Pat. gebessert in seine Heimat entlassen.

3. Fall.

Josef Blenk, Gütler, 49 Jahre alt. Eintritt 8. IV. 99.

Anamnese: Patient, welcher am 28. III. nach Exartikulation des linken Humerus wegen Sarkom des letzteren entlassen war, stellt sich wieder ein wegen Schmerzen, die er im linken Schultergürtel verspürt.

Statuspraesens: Ziemlich reduzierter Ernährungszustand. Der ganze, nur aus Weichteilen bestehende Stumpf des Oberarmes mit den angrenzenden Partien des Pectoralis und Latissimus sowie die Schulter diffus ziemlich derb geschwellt und etwas druckempfindlich. Unter dem Akromion vorn lateral und hinten eine druckempfindliche, prallelastische Schwellung. Haut überall gut verschieblich, außer über dem Stumpf selbst und dem Pectoralis. Lunge und Herz normal.

Diagnose: Osteosarkom der linken Schulter (Recidiv nach Exartikulation des Humerus).

27. IV. Operation der Geschwulst durch Exstirpation.

Präparat: Im Stumpf des Oberarmes, in Narbengewebe eingebettet, ein schwarzroter, weicher, schwammiger Tumor von Kleinapfelgröße. Nach Ablösung des ganzen Schultermuskels findet sich ein fast faustgroßer, knolliger Tumor, der das Collum scapulae und die Gelenkpfanne vollständig zerstört hat, sich in die Fossa supra- und infraspinata erstreckt und auch die umgebende Muskulatur speziell des Deltoideus zum Teil durchsetzt. Weitere Operation erweist sich als aussichtslos.

Mikroskop. Befund: Myelogenes Osteosarkom.

14. VI. Pat. auf Wunsch entlassen.

4. Fall.

Andreas Grünauer, Wechselwärter, 49 Jahre alt. Eintritt 29. VI. 99.

Anamnese: Im Januar dieses Jahres wollte Pat. einen Eisenbahnwagen besteigen, rutschte aber aus und stieß mit dem rechten Knie gegen den eisernen Antritt. Nach 10 Tagen suchte Pat. ärztliche Hilfe auf, da die Schmerzen bei der Arbeit andauerten. Trotz Einreibungen und Umschlägen nahm die Schwellung des Knies immer mehr zu.

Am 19. V. machte der behandelnde Arzt, da Fluktuation eingetreten war, eine Incision. Der Knochen erwies sich rauh. Es wurden mit dem

scharfen Löffel auch einzelne Knochensplitter entfernt. Pat. hatte in der letzten Zeit Fieber. Husten und Auswurf sind nicht vorhanden. Hereditäre Belastung nicht nachweisbar. Vor Jahren hatte Pat. einmal Lungenentzündung.

Status: Blasses Aussehen, reduzierter Ernährungszustand. Herz und Lungen ohne Befund. Am rechten Knie, über der Tuberositas tibiae ein rundlicher, halbapfelgroßer, kraterförmiger Substanzverlust, der mit Jodoformgaze tamponiert ist und nach deren Entfernung ziemlich stark blutet. Ränder infiltriert. Im Grunde der etwa 3 cm tiefen Wunde liegt rauher Knochen frei.

Das Kniegelenk stark durch einen Erguß ausgedehnt, zeigt Fluktuation und Ballotement der Patella. Bewegung sehr schmerzhaft. Leistendrüsen geschwellt. Die Probepunktion ergibt dünne, eitrige Flüssigkeit.

1. VII. In Aethernarkose wird das Gelenk zu beiden Seiten der Patella, möglichst weit hinten, incidiert, wobei sich reichlich dünner, mit Flocken gemengter Eiter entleert. Ausspülung des Gelenkes, Einlegung von Drains.

Bei näherer Untersuchung des Substanzverlustes unterhalb des Gelenkes zeigt sich der Knochen in der Epiphyse der Tibia stark erweicht, sodaß sich ein ca. 3 cm großes Stück mit dem Finger ablösen läßt; mit dem scharfen Löffel gelangt man in weiche, graue Tumormassen, welche die ganze Spongiosa durchsetzen. Tamponade, Schienenverband.

Diagnose: Myelogenes Sarkom der rechten Tibia, Gonitis suppurativa.

5. VII. Operation in Aethernarkose: Amputation des Femur mittelst Zirkelschnitt.

Die Epiphyse der Tibia ist durch die Tumormasse fast ganz zerstört, das Gelenk kommuniziert mit der Wundhöhle. Entlang dem Ligam. patellae und den benachbarten Kapselteilen wuchern weiche, grauweiße Tumormassen nach oben. Knorpel des Gelenkes intakt.

22. VIII. Bisher 3tägl. Verbandwechsel. Die Wunde eitert noch aus der Tiefe, auch besteht Druckempfindlichkeit in der Mitte des vorderen Lappens. Patient wird auf dringendes Verlangen in seine Heimat Dollnstein entlassen.

5. Fall.

Georg Frey, Gütler, 46 Jahre alt. Eintritt 20. X. 99.

Anamnese: Pat. gibt an, daß vor 9 Jahren zum erstenmale eine flächenhafte Geschwulst am Malleolus ext. crur. sinistr., 1 Jahr darauf eine Geschwulst derselben Art am Malleol. int. entstanden sei. Beide wuchsen sehr langsam, fast unmerklich. Vor 5 Jahren war die innere Geschwulst hühnereigroß. Seit 2 Jahren bemerkt Pat. ein schnelleres Wachstum und eine Ausbreitung derselben über die dorsale Seite des Fußes; sie ist seit der genannten Zeit um ein Drittel ihres Volumens größer geworden. An der äußeren Geschwulst bemerkt Pat. kein derartiges Fortschreiten. Pat. empfand bis vor 2 Jahren keine Beschwerden und keine Bewegungshinderung; seither klagt er aber darüber. Pat. glaubt die Ent-

stehung der Geschwulst auf einen Fehltritt zurückführen zu müssen; sonst ist ihm nichts in Erinnerung.

Status: Mittelgroßer Mann mit etwas reduziertem Ernährungszustand. Muskulatur gut entwickelt. Lunge: Schall überall sonor, Atemgeräusch vesikulär, Grenzen gut verschieblich. Herz innerhalb normaler Grenzen. Töne laut und klappend. Abdomen weich und etwas eingezogen. Keine Drüsenschwellung.

Linke untere Extremität etwas atrophisch, besonders im Quadriceps des Oberschenkels. Das untere Drittel des Unterschenkels wird von einer über kindskopfgroßen Geschwulst eingenommen, die den größten Umfang (49 cm) über den Malleolen zeigt. Dieselbe setzt sich aus drei Höckern zusammen, grenzt nach oben gegen die Schienbeinkante ab und scheint diffus in die Fibula überzugehen. Haut über der Geschwulst gespannt, subkutane Venen erweitert. Die Geschwulst fühlt sich knochenhart an, nur im Bereich der Rötung ist die Konsistenz weicher und scheint hier die Corticalis durchbrochen. Geschwulst endigt nach unten zu scharfrandig, querfingerbreit oberhalb des Innen- und Außenrandes der Planta, hinten zwei Querfinger oberhalb des Calcaneus, vorn über den vorderen Tarsalknochen.

Diagnose wurde auf Osteosarcoma cruris sinistr. gestellt.

3. XI. 99 Operation: Amputation nach Bier zwischen mittlerem und oberem Drittel des Unterschenkels.

Präparat: Auf dem Querschnitt von spongiöser Knochenstruktur, über dem inneren Knöchel ist die Kapsel durchbrochen, und zeigt sich hier der Tumor auf dem Durchschnitt derb fibrös.

Mikrosk. Diagnose: Osteofibrosarkom.

Am 17. II. 00 wird Pat. als geheilt entlassen.

Pat. tritt fest mit dem Stumpf in die Hülse auf, vermag jedoch das Kniegelenk nicht vollkommen fest zu fixieren; mit Hilfe eines Stockes geht es verhältnismäßig rasch.

6. Fall.

Kreszenz Plattner, illegit. Kind, 9 Jahre alt. Eintritt 18. VI. 1900.

Anamnese: Das Kind klagt seit 6 Wochen über Schmerzen im Knie. Es wurden alle möglichen Hausmittel angewendet, die aber ohne Erfolg blieben. Seit dieser Zeit besteht eine Geschwulst, die rasch an Größe zunahm. Seit drei Wochen kann das Kind nicht mehr gehen. Vor 3 Jahren war das Kind an Typhus erkrankt. Mutter und 4 Geschwister sind gesund.

Status: Blasses Kind von ziemlich reduziertem Ernährungszustand. Herz und Lunge, ebenso Abdominalorgane ohne wesentlichen Befund.

Ziemlich starke Atrophie der linken unteren Extremität, Kniegelenk in Beugestellung von 30°. Streckung aufgehoben. Beugefähigkeit aktiv bis 30°, passive weitere Bewegungen sehr schmerzhaft. Kniegelenk selbst frei. Am unteren Ende des Oberschenkels, etwa unterhalb der Mitte beginnend, eine diffuse, scharf mit dem Gelenkende absetzende, sonst überall unscharf begrenzte, stark

druckempfindliche Auftreibung des Femur. Subkutane Venen stark erweitert. An der größten Prominenz tiefe Fluktuation. Größter Umfang des Femur 31 cm. Rechter Oberschenkel an entsprechender Stelle 22,5 cm. Probepunktion ergibt nur etwas Blut.

Diagnose: Periostales Sarkom des linken Femur.

Röntgenbild: Zeigt dem Tumor entsprechend, einen unmittelbar dem Knochen aufsitzenden diffusen Schatten. Vom Periost erstrecken sich zwei Knochenspangen in diesen Schatten hinein.

Im Verlauf der Beobachtung rasches Wachstum der Geschwulst. Da Amputation von den Angehörigen abgelehnt wird, erfolgt Entlassung.

7. Fall.

Marie Groß, Dienstmagd, 46 Jahre alt. Eintritt 26. I. 1901.

Anamnese: Pat. gibt an, sie habe vor $^3/_4$ Jahren das Auftreten einer kleinen, blassen, nicht druckempfindlichen Geschwulst am rechten Oberschenkel bemerkt. Die Geschwulst nahm anfänglich nur wenig an Größe zu, erst seit ca. vier Wochen wuchs sie rascher; es begann jetzt auch eine Verfärbung der Haut, und es traten geringe Schmerzen auf. Infolge Arbeitsbehinderung und Geschwulstzunahme begab sie sich in das chirurgische Spital. Patientin will seit Bestehen der Geschwulst nur unbedeutend an Körpergewicht abgenommen haben; sie war früher — abgesehen

von vorübergehenden katarrhalischen Affektionen — niemals krank.

Hereditäre Belastung liegt nicht vor.

Status pr.: Ernährungszustand reduziert, Schleimhäute blaß. Lungen: Untere Grenzen verschieblich. Perkussionsschall R. V. und H. O. deutlich verkürzt. Exspirium R. O. mäßig verschärft, keine Nebengeräusche. Herzfigur nicht vergrößert, Töne rein.

Unterhalb des rechten Ligament. Pouparti findet sich auf der Streckseite des rechten Oberschenkels in der Gegend des Annulus cruralis ein fast faustgroßer, deutlich geröteter, fluktuierender Tumor. Haut adhaerent. Tumor in querer, aber nicht mehr in Längsrichtung verschieblich. Die Geschwulst ist im ganzen circumscript, doch scheint sie ziemlich in die Tiefe zu gehen; sie erscheint ferner einheitlich und ist nicht druckempfindlich. In der Inguinalregion eine Anzahl deutlich geschwellter Lymphdrüsen. Auch retroperitoneal in beiden Hypogastrien deutlich geschwellte, harte Drüsen fühlbar, besonders rechts. Im Abdomen direkt über der Symphyse ein fast faustgroßer, harter, glatter Tumor. Bei der vaginalen Untersuchung erweist sich der Uterus fast allseitig, besonders am Fundus, der sich nicht mehr abgrenzen läßt, von einem glatten, harten Tumor umgeben und fixiert. Die vordere Lippe der Portio ist etwas verstrichen.

Außerdem findet sich in der Mitte der Beugeseite des rechten Unterschenkels eine taubeneigroße, an der Oberfläche exulcerierte Geschwulst von weicher Konsistenz, die auf der Unterlage fixiert und mit der Haut adhaerent erscheint.

Ein aus dieser Geschwulst excidiertes Stück erweist sich bei mikroskopischer Untersuchung als Rundzellensarkom.

13. II. 01 Operation in Aethernarkose: Umschneidung der Geschwulst mit einem Ovalärschnitt. Nach Durchtrennung der Haut, Subcutis und Fascie läßt sich die Geschwulst allseitig teils stumpf, teils scharf von der Unterlage abpräparieren, nur am oberen Ende geht ein Zapfen in die Tiefe, der sich mit den Gefäßen als verwachsen erweist; doch gelingt auch hier die stumpfe Ablösung. Die Vena saphena geht in dem Tumor auf und wird unterbunden. Entfernung aller erreichbaren Drüsen in inguine. Tamponade. Verschluß der Wunde mit Knopfnähten. Dermatol.

Ebenso wird die Geschwulst an der Wade umschnitten, und es gelingt die Ablösung vom Knochen leicht. Tamponade, Knopfnähte, Dermatol.

16. III. 01. Pat. wird gebessert in die Rekonvaleszentenanstalt entlassen.

8. Fall.

Franziska Stark, Brauereibesitzerstochter, 16 J. alt. Eintritt 15. VII. 01.

Anamnese: Pat. gibt an, daß sie seit zwei Jahren eine kleine Geschwulst am rechten Bein auf der Streckseite unterhalb des Knies bemerke, die bisher merklich gewachsen sei. Die Geschwulst war stets auf Druck empfindlich; sonst machte sie keine Beschwerden.

Vor 3 Wochen ist Pat. auf das rechte Bein gefallen und seit dieser Zeit hat sie große Schmer-

zen, die das Gehen sehr erschweren. Pat. war sonst nie krank. Heredität nicht nachweisbar.

Status: Reduzierter Ernährungszustand; Haut und Schleimhäute blaß, Brust flach. Lunge ohne Befund. Herz nach rechts um $1^1/_2$ Querfinger verbreitert. I. Ton der Mitralis dumpf, II. Ton an der Mitralis und Pulmonalis scharf accentuiert. Auf der medialen Seite des rechten Unterschenkels, handbreit unterhalb des Kniegelenkes findet sich eine etwa faustgroße Geschwulst, welche mit der Tibia innig zusammenhängt. Letztere scheint in ersterer vollständig aufgegangen zu sein. Geschwulst greift auf die Streck- und Beugeseite des Unterschenkels über und ist an einzelnen Stellen knochenhart, an anderen weich (Pseudofluktuation). Durch Druck auf die feine Corticallamelle läßt sich Pergamentknittern hervorrufen. Tumor wenig druckempfindlich. Entzündungserscheinungen nicht vorhanden. Inguinaldrüsen beiderseits ein wenig geschwellt.

17. VII. 01 Operation: Resektion des Kniegelenkes nach Gritti.

Diagnose: Osteosarkom der rechten Tibia. (Präparat in der Sammlung.)

Patientin verläßt am 5. VIII. 01 die Klinik. Wunde bis auf eine kleine oberflächliche Stelle geheilt.

9. Fall.

Friedrich Wollenschläger, Dienstknecht, 27 J alt. Eintritt 23. IX. 01.

Anamnese: Pat. gibt an, daß er 1892 am rechten Arm operiert worden sei (Exarticulatio

humeri). Die ersten Schmerzen am linken Oberschenkel bemerkte er Ende Mai, anfangs Juni das Auftreten einer kleinen Geschwulst, die allmählich wuchs. 25. Juli 1901 begab sich Pat. ins Krankenhaus zu Freyung, wo er bis zu seinem Eintritt in die hiesige Klinik in Behandlung stand. Pat. hat beim Auftreten starke Schmerzen, sodaß er sich seit Ende Juli einer Krücke bedienen muß.

Status: Die Exartikulationsnarbe am rechten Oberarm ist glatt, ohne Krankheitserscheinungen. Die linke Trochanterengegend mächtig verdickt; es besteht hier ein mäßig harter, dem Knochen aufsitzender Tumor. Die Bewegungen im Hüftgelenk sind alle ausführbar, aktiv jedoch schmerzhaft. Das linke Bein wird auswärts rotiert gehalten und ist erheblich schwächer als das rechte.

2. X. 01 Operation in Aethernarkose: Längsschnitt ca. 20 cm lang über den Trochanter; derselbe sowie der obere Teil des Femurschaftes erweisen sich von einem offenbar vom Periost ausgehenden morschen Tumor eingenommen, der jedoch den Weichteilen gegenüber ziemlich gut abgegrenzt ist. Es wird die Resektion des Hüftgelenkes inkl. des oberen Teiles der Femurdiaphyse vorgenommen und damit anscheinend alles Kranke entfernt. Femurkopf und Pfanne sind gesund. Ein Tampon in die Pfannengegend, im übrigen Naht. Asept. Extensionsverband.

6. XI. Geringe Sekretion, der Femur ist noch vollständig beweglich. Recidiv nicht nachweisbar.

Pat. klagt über Schmerzen in der rechten Trochanterengegend. Objektiv nichts feststellbar.

11. XI. Pat. wird gebessert ins Krankenhaus Freyung transferiert.

*

Krankengeschichte der I. Erkrankung des Friedrich Wollenschläger im Jahre 1892. Eintritt 14. Mai 1892.

Anamnese: Vor 19 Wochen fiel Pat. über eine Stige auf den rechten Arm, er hatte nur geringe Schmerzen und konnte seine Arbeit fortsetzen. 2 Tage darauf mußte Pat. angestrengt eine Dreschmaschine drehen; infolgedessen begann der Oberarm anzuschwellen, die Geschwulst ging dann wieder zurück und es blieb nur eine ca. bohnengroße, harte Stelle, die auf Druck schmerzhaft gewesen sein soll. 4 Wochen blieb die Stelle so klein, dann begann sie, ohne daß Pat. eine Ursache dafür angeben kann, rascher zu wachsen. Patient arbeitete dann noch ca. 5 Wochen. Bei der Arbeit hatte er nur wenig Schmerzen; diese steigerten sich aber immer während der Nacht. Einige Zeit später konnte Pat. nicht mehr arbeiten, da die Geschwulst immer größer und ihm der Arm lahm zu werden begann. Am 7. März suchte Pat. das Krankenhaus in Freyung auf, woselbst er mit Einpinselungen und feuchtwarmen Umschlägen behandelt wurde. Da keine Besserung eintrat, begab er sich in das hiesige Krankenhaus.

Status: Pat. ist schwächlich gebaut, Ernährungszustand reduzirt, starke Anaemie.

Die unteren zwei Drittel des rechten Oberarmes sind in einen fast mannskopfgroßen Tumor

verwandelt, über dem die Haut größtenteils gerötet, glänzend, verdünnt, zum Teil von ektatischen Venen durchzogen ist. Der Tumor beginnt 2 Finger über dem Olecranon und endet 3 Finger unterhalb des Akromion; doch sind im obersten Drittel des Armes wenigstens die Konturen desselben erhalten. In der Ellenbeuge reicht die Infiltration gut 3 Finger über den Vorderarm hinaus. Der Tumor geht nach oben und unten diffus ins normale Gelenk über, scheint auf dem Knochen nur ganz wenig verschieblich, druckempfindlich, von bald weicher, bald harter Konsistenz; auf der Streck- und Außenseite eine größere Cyste. Die Haut allenthalben über dem Tumor, auch an der Peripherie, innig verwachsen. Die größte Ausdehnung beträgt 53,5 cm zwischen oberem und mittlerem Humerusdrittel, während links dieselbe an der entsprechenden Stelle 21,5 cm beträgt. Von dem Tumor geht ein Fortsatz gegen die Achselhöhle zu; in derselben sehr druckempfindliche, geschwellte Drüsen. Von der ganzen Oberarmmuskulatur nur ein Teil des atrophischen Deltoideus und Triceps zu erkennen, die übrige ganz im Tumor aufgegangen. Bewegung im Schultergelenk noch ziemlich frei, dagegen im Ellbogengelenk fast vollkommen aufgehoben.

Diagnose: Sarcoma humeri.

Operation 18. V. 92: Exarticulatio humeri mit Epaulettenschnitt.

Präparat: Auf dem Durchschnitt ist die Peripherie noch markig weiß, gegen das Innere zu braun, gelbrot, mit Blut durchsetzt. Ferner ist eine Anzahl größerer Höhlen vorhanden. Hu-

merusoberfläche rauh, wie angenagt, aber nicht aufgetrieben.

Mikroskopisch: Spindelzellen.

10. Fall.

Therese Rasch, Oekonomenstochter, 12 Jahre alt. Eintritt 10. II. 02.

Anamnese: Mutter der Pat. gibt an, bei ihrem Kinde anfangs August 1901 das Auftreten einer Geschwulst in der Mitte des linken Oberschenkels und zwar auf der vorderen Seite bemerkt zu haben. Eine traumatische Ursache liegt nicht vor. Diese Geschwulst nahm stetig an Umfang zu, ohne jedoch Schmerzen zu verursachen, sodaß sich Pat. noch bis gegen Weihnachten zu frei bewegen konnte. Von diesem Zeitpunkte an mußte sie das Bett hüten. Seit Auftreten der Geschwulst ist Pat. stark abgemagert. Früher war sie immer gesund. Eine Behandlung ist noch nicht eingeleitet worden, das Kind bekam nur ein Blutreinigungsmittel.

Eltern und Geschwister der Pat. leben und sind gesund.

Status: Ernährungszustand stark reduziert. Haut blaß. Herz und Lungen ohne besonderen Befund. Der linke Oberschenkel ist in toto stark verdickt. Haut gespannt, glänzend, livid verfärbt, die subkutanen Venen stark erweitert und durchscheinend.

Die Palpation ergibt einen glatten, an einzelnen Stellen weichen, an anderen wieder harten Tumor. An der Außenseite der gut zweimannskopfgroßen Geschwulst ist Fluktuation nachweis-

bar, doch sind akut entzündliche Erscheinungen nicht vorhanden.

Der Femur selbst ist nicht fühlbar und vollständig von der Geschwulst umlagert. Größte Circumferenz der Geschwulst, ungefähr in der Mitte des Femur gemessen, beträgt 65 cm. Die Geschwulst geht nach oben hart bis an die Inguinalregion bezw. bis an die Glutaealfalte heran. Das Hüftgelenk ist passiv noch beweglich; aktiv ist die Hebung des Oberschenkels wegen des Gewichtes der Geschwulst nur schwer möglich. Nach unten scheint letztere bereits in das Kniegelenk hineingewuchert zu sein. Sicher sind die Femurcondylen in den Tumormassen schon aufgegangen. Die Condylen der Tibia sind eben noch fühlbar.

Die Beweglichkeit des Kniegelenkes ist bis auf geringe Beugung aufgehoben. Der Unterschenkel ist stark oedematös geschwellt. Das Fußgelenk ist frei beweglich. In der linken Inguinalregion ist eine Anzahl ca. erbsengroßer, geschwellter Drüsen fühlbar, rechts weniger.

Das Röntgenbild zeigt den Femur nur wenig aufgetrieben und vollständig vom Tumor umwuchert.

Diagnose: Sarcoma periostale fem. sin.

18. II. Bei der Aussichtslosigkeit eines operativen Eingriffes wird Pat. wieder nach Hause entlassen.

11. Fall.

Franz Müller, Photograph, 18 Jahre alt. Eintritt 24. III. 02.

Anamnese: Pat .gibt an, vor ca. 4 Monaten bei längerem Gehen oder beim Springen ab und zu einen stechenden Schmerz im linken Kniegelenk bemerkt zu haben. 2 Monate später bemerkte er dann eine Schwellung an der Innenseite des Kniegelenkes, zu gleicher Zeit steigerte sich der Schmerz, und die Beugung des Gelenkes wurde immer schwieriger. Patient begab sich nun in die kgl. chirurg. Poliklinik, wo ihm ein Gipsverband um das erkrankte Bein angelegt wurde. Dieser Verband blieb 14 Tage liegen, und konnte Pat. mit demselben ohne wesentliche Beschwerden gehen. Nach Abnahme des Verbandes bemerkte er aber, daß die Schwellung immer noch zunahm und sich das Bein krümmte, sodaß er nur mehr mühsam und mit Hilfe eines Stockes gehen konnte. Wegen der stets zunehmenden Schmerzen begab sich Pat. ins chirurg. Spital. Nach seiner weiteren Angabe war er nie krank; auch ist erbliche Belastung nicht nachweisbar.

Status: Das linke Kniegelenk ist an der Innenseite, hauptsächlich in der Gegend des Condyl. int. femoris geschwollen und zeigt eine spindelförmige Knochenauftreibung. Gelenkbewegungen sind behindert, besonders die Streckung. Inguinaldrüsen geschwellt. Herz und Lunge normal.

Röntgenbild zeigt deutlich das Vorhandensein einer Neubildung am Femur, und scheint es sich um ein periostales Sarkom zu handeln.

Diagnose: Osteosarcoma des unteren Femur-Endes, durch mikroskopische Untersuchung nach der Operation sichergestellt.

Operation am 9. V. 02: Amputation im oberen Drittel des Oberschenkels.

Am 20. VI. 02 wurde Pat. vollkommen geheilt entlassen.

12. Fall.

Anna Schönberger, 22 Jahre alt, Kellnerin. Eintritt 16. IV. 02.

Status praesens: Das obere Drittel des rechten Oberarmes ist von einer fast zweifaustgroßen Geschwulst eingenommen, die sich nach abwärts diffus gegen den Oberarm verliert, nach oben die Gelenkgrenzen nicht überschreitet, den Proc. coracoideus freiläßt und nur nach innen diffus unter den Pectoralis sich verliert. Die Geschwulst nimmt vornehmlich die Vorderseite des Oberarmes ein; hier ist die Haut etwas gerötet und zeigt subkutane Venenerweiterung. Im ganzen Bereich des Tumors ist die Haut nicht fixiert. Das Schultergelenk ist vollständig versteift, Bewegungen erfolgen nur mit Hilfe des Schulterblattes und bestehen in geringer Abduktion. Bei Rotationsversuchen keine abnormen Geräusche; auch passiv alle Bewegungen vollkommen aufgehoben. Die ganze Axilla ebenfalls von Tumormassen ausgefüllt.

Die Diagnose wurde mit Hilfe des Röntgenphotogramms auf Osteosarcoma humeri dextri gestellt.

17. IV. 02 verläßt Patientin die Anstalt wieder, nachdem Exartikulation vorgeschlagen.

13. Fall.

Josef Reindl, Müllergehilfe, 18 Jahre alt. Eintritt 18. IV. 02.

Anamnese: Pat., der früher immer gesund war, hat am 25. X. 01 einen 60—70 Pfd. schweren Scheffel auf seiner rechten Schulter getragen. Dabei spürte er einen leicht stechenden Schmerz im Schultergelenk, den er aber gut ertragen konnte. Nach etwa 3 Wochen stellten sich heftige Schmerzen in der rechten Schulter ein. Die Beweglichkeit wurde schmerzhaft und behindert und die Schulter geschwellt. Patient begab sich zum Arzt, welcher Einpinselungen der Schulter verordnete. Die Geschwulst wurde zwar anfangs etwas kleiner, trat aber nach einigen Tagen in derselben Größe wieder auf. Patient konnte seit dieser Zeit nicht mehr arbeiten, litt an heftigen Schmerzen und sein Allgemeinbefinden verschlimmerte sich täglich. Appetit hat sehr nachgelassen, das Körpergewicht ist um 35 Pfund gesunken. Erbliche Belastung nicht nachweisbar.

Status: Rechtes Schultergelenk zeigt namentlich an der Vorderseite diffuse Schwellung, sodaß die Gelenkkonturen völlig verstrichen sind. Die Schwellung setzt sich auch noch unter den M. pectoralis fort und zeigt hier Fluktuation. Bei Punktion entleert sich aber kein Eiter. Beweglichkeit aktiv aufgehoben, passiv wenig möglich. Armmuskulatur stark atrophisch. Geschwulst fühlt sich weich an.

Operation 5. V. 02: Resektion des ganzen Schultergürtels.

Diagnose: Der mikroskopische Befund ergab myelogenes Sarkom des Humerus.

Am 24 .V. wurde Pat. geheilt entlassen.

14. Fall.

Andreas Seelos, Söldnerssohn, 13 Jahre alt. Eintritt 6. VI. 02.

Anamnese: Der Vater des Pat. gibt an, dem Jungen sei vor ca. 2 Monaten ein etwa 30 Pfd. schweres Bierfaß auf die Innenseite des rechten Oberschenkels gefallen. Unmittelbar darnach trat etwas Schmerz und leichte Schwellung auf, die jedoch anfangs wegen ihrer Geringfügigkeit nicht beachtet wurden. Schwellung und Schmerzen nahmen zu; es bildete sich eine deutliche Geschwulst, die rasch wuchs. Pat. wurde deshalb in die Klinik gebracht. Vater, Mutter und 4 Geschwister leben und sind gesund.

Status: Am unteren Drittel des rechten Oberschenkels, hauptsächlich an der Innenseite, befindet sich eine spindelförmige, über zweifaustgroße, derbe Geschwulst, welche dem Knochen fest aufsitzt. Im Kniegelenk kein Erguß; dasselbe ist in mäßigem Grade beweglich. Keine Schwellung der Inguinaldrüsen. Ernährungszustand entschieden schon etwas reduziert; graziler Körperbau.

21. VI. 02. Tumor wesentlich gewachsen.

25. VI. 02 Operation in Aethernarkose: Hohe Oberschenkelamputation, subperiostale Auslösung des Oberschenkels bis zum Hals.

Die Untersuchung des Tumors ergibt dessen Ausgang vom Periost des Oberschenkels.

Mikroskopisch erweist sich die Geschwulst als ein periostales Sarkom mit zahlreichen Rund- und Spindelzellen.

22. VII. 02. Pat. wird gebessert entlassen.

15. Fall.

Franziska Wegscheider, Dienstmädchen, 19 J. alt. Eintritt 6. VII. 02.

Anamnese: Vor 4 Monaten ist Pat. über einige Stufen hinabgesprungen und hat sich dabei das linke Bein im Kniegelenk etwas verstaucht. Nach ihrer weiteren Angabe traten am nämlichen Abend noch heftige Schmerzen im rechten Knie auf, ferner stellte sich Fieber ein. Seitdem litt Pat. zeitweise an Schmerzen, konnte aber immer noch gehen und das Gelenk bewegen. Das geschwollene Knie wurde zuerst mit Jod bepinselt und dann ca. 10 Wochen in einem Wasserglasverband fixiert. Nach Abnahme des letzteren zeigte sich das Knie sehr stark verdickt, und kann Pat. dasselbe nicht mehr beugen.

Pat .war früher stets gesund; erbliche Belastung nicht nachweisbar.

Status: Das rechte Kniegelenk ist stark kugelig verdickt; die Verdickung ist eine gleichmäßig diffuse und am stärksten über der Patella ausgeprägt; sie setzt sich nach oben bis ungefähr in die Mitte des Oberschenkels fort. Die Haut über der Geschwulst erscheint glänzend und straff gespannt, fühlt sich ferner prall und heiß an. Bewegungen im Kniegelenk sind nur in sehr geringem Maße möglich und dabei schmerzhaft. Inguinaldrüsen leicht geschwellt. Lungenbefund:

Schall über der linken Spitze etwas kürzer als rechts. Herz normal.

Diagnose: Osteosarcoma femoris.

Operation: Hohe Oberschenkelamputation. Femur unterhalb des Trochanter minor amputiert.

Mikroskop. Befund: Myelogenes, großzelliges Spindel- und Riesenzellensarkom mit partieller Knochenneubildung.

Status am 27. VIII.: Pat. hat sich gut erholt. Wunde vollständig geheilt. Keine Schwellung der Inguinaldrüsen.

16. Fall.

Cäcilie Eberle, Gütlerstochter, 27 Jahre alt. Eintritt 14. VII 02.

Anamnese: Pat. gibt an, mit 13 Jahren auf das rechte Knie gefallen zu sein; sie hatte nach dem Fall keine Schmerzen; auch war das Gehen nicht behindert. Mit 17 Jahren bemerkte Pat., daß das Knie immer dicker wurde, und zeitweilig geringe Schmerzen, meistens während der Nacht auftraten. Seit dem 17. Jahre wuchs die Geschwulst langsam bis zur gegenwärtigen Größe heran. Aerztliche Behandlung wurde nie in Anspruch genommen. Pat. klagt nunmehr über stechende und reißende Schmerzen im ganzen rechten Fuß, die hauptsächlich während der Nacht auftreten. Gehen kann Pat. ganz gut.

Status: Etwas blasses Mädchen von mittlerem Ernährungszustand. Lunge ohne Befund. Herz nicht vergrößert, an Stelle des I. Tones ein blasendes Geräusch.

Rechter Oberschenkel ist von der Mitte nach abwärts bis zum Kniegelenk stark aufgetrieben. Man fühlt einen fast zweifaustgroßen, knochenharten Tumor auf der Innenseite des rechten Femur und einen flachen, faustgroßen, ebenfalls knochenharten Tumor auf der Außen- und Rückseite; letzterer erstreckt sich weiter nach oben als ersterer. Beide setzen scharf gegen das Kniegelenk ab. Bewegungsfähigkeit in letzterem nur wenig beschränkt. Patella frei verschieblich. Vorne unter der Rectussehne gehen beide Tumoren ineinander über, auch die Fossa intercondyloidea ist durch knochenharte Tumormassen ausgefüllt.

Die Abgrenzung gegen den Femurschaft ist innen sehr scharf, außen geht der Tumor ganz allmählich auf denselben über.

Die Diagnose wurde auf Osteosarcoma femoris gestellt.

Pat. verläßt am 17. VII. 02 das chirurg. Spital wieder, da sie sich nicht operieren lassen will.

17. Fall.

Josef Bentele, Zimmermann, 19 Jahre alt. Eintritt 29. IX. 1902.

Anamnese: Pat. gibt an, im März 1902 beim Heruntergehen über einen von Eis bedeckten Berg nach rückwärts gefallen zu sein; das in Frage kommende rechte Bein war flektiert und kam dabei zwischen Boden und Oberschenkel zu liegen. Pat. konnte den Weg nach Hause noch zurücklegen, ging dann einige Tage hinkend umher und begab sich hierauf zum Arzt nach Schönau; bei

letzterem war er bis Juni laufenden Jahres ohne wesentliche Besserung in Behandlung. Pat. konsultierte dann einen Arzt in Weiler, der das Kniegelenk, das stark aufgetrieben war, mit Argent. nitric.-Salbe einrieb und zur Ruhigstellung des Gelenkes einen Gipsverband anlegte. Das Gelenk war bis dahin frei beweglich. Die Auftreibung im Gelenk ist noch gewachsen, die Schmerzen ließen ebenfalls nicht nach. Deshalb schickte der Arzt den Pat. zu event. Operation in das chirurg. Spital nach München. Pat. war früher immer gesund, ebenso sind Eltern und Geschwister gesund.

Status: Im oberen Drittel des rechten Unterschenkels, direkt unterhalb des Kniegelenkspaltes speziell auf der Innenseite des Unterschenkels findet sich eine zweimannsfaustgroße Geschwulst. Die glatte und im ganzen derbe Geschwulst reicht nach unten bis zur Grenze vom oberen zum mittleren Drittel, nach hinten in die Fossa poplitea hinein. Die Tibia ist in ihrem oberen Drittel nicht fühlbar, wohl aber die Fibula. Die Haut über der Geschwulst ist stark gespannt, aber noch abhebbar. Die Geschwulst sitzt auf dem Knochen absolut fest. Das Gelenk selbst ist noch frei, die Beugung gelingt aber nur etwas über den rechten Winkel hinaus. Rechter Unterschenkel mäßig geschwellt, rechter Oberschenkel atrophisch. Die Lymphdrüsen in der rechten Inguinalregion sind in geringem Grade geschwellt. Ernährungszustand reduziert.

Das Röntgenbild zeigt den Tumor von der Epiphysenlinie der Tibia ausgehend. Der Tibiaknochen ist in der Geschwulst im oberen Teil

vollkommen aufgegangen. Das Köpfchen der Fibula scheint noch frei zu sein; die Epiphysenlinie derselben ist gut sichtbar.

Diagnose: Periostales Sarkom der rechten Tibia, von der oberen Epiphyse ausgehend.

Patient verhält sich gegen einen operativen Eingriff ablehnend, weshalb er wieder nach Hause entlassen wird.

18. Fall.

Josef Schub, Bäcker, 16 Jahre alt. Eintritt 16. II. 03.

Anamnese: Pat. ist als Lehrling in einer Bäckerei beschäftigt und muß viel gehen, ca. 7 Std. des Vormittags, behufs Brotaustragen. Seit ungefähr 1 Monat bemerkte er am oberen Ende des linken Schienbeins das Entstehen einer kaum fünfmarkstückgroßen Schwellung, die täglich sich vergrößerte und seit 1 Woche Schmerzen verursacht. Durch die Schmerzhaftigkeit wird das Gehen ziemlich stark beeinträchtigt, und ermüdet Pat. sehr rasch.

Status: Im oberen Drittel der linken Tibia und zwar an der Vorderfläche, etwas lateralwärts herüberziehend befindet sich eine umschriebene, flacherhabene, ca. handtellergroße, ziemlich hart sich anfühlende Vorwölbung, die auf Druck stark schmerzhaft ist. Die Haut ist prall gespannt, zeigt aber keinerlei Entzündungserscheinungen. Inguinaldrüsen sind erbsengroß geschwollen, jedoch indolent.

Röntgenbild zeigt eine von der lateralen Fläche der Tibia ausgehende, anscheinend die Fi-

bula umgreifende, für Röntgenstrahlen nur teilweise durchlässige Geschwulst.

Operation 17. II. 03: Exstirpation der Neubildung durch Abmeißelung vom gesunden Knochen.

Diagnose: Periostales Sarkom der Tibia.

21. IV. 03 wird Pat. vollständig geheilt entlassen.

19. Fall.

Marie Staudacher, Dienstmädchen, 14 Jahre alt. Eintritt 13. V. 03.

Anamnese: Pat., die bei einem Bauern in Weiding (Oberpfalz) bedienstet war, glitt in der Früh des 25. April beim Wasserholen auf der steinernen Hausstiege aus, kam zu Fall und stürzte direkt auf die linke Schulter. Sie verspürte unmittelbar nach dem Fall Schmerzen an der Außenseite des Oberarmes, jedoch waren dieselben nicht sehr beträchtlich, sodaß Pat. ihren Dienst weiter versehen konnte. Bereits am Morgen des folgenden Tages trat Schwellung der betroffenen Partie auf, zugleich verursachten alle Bewegungen im Schultergelenk immer mehr zunehmende Schmerzen. Sie verständigte deshalb ihren Dienstherrn und ihre Eltern von dem sie betroffenen Unfall. Seit dieser Zeit wuchs die Geschwulst allmählich. Am 13. V. wurde sie in das chirurg. Spital zu München aufgenommen.

Status: Pat. ist in der körperlichen Entwicklung zurückgeblieben, zeigt blasses Aussehen. Herz und Lunge ohne besonderen Befund. Am oberen Drittel des linken Oberarmes ist eine nach

peripherwärts allmählich, d. h. spindelförmig ins Gesunde übergehende, centralwärts breiter aufsitzende Geschwulst zu bemerken. Letztere reicht bis an das Akromion heran und läßt sich in den Weichteilen bis über dasselbe hinaus verfolgen. Der Tumor bietet das Gefühl der Pseudofluktuation; Probepunktion ergibt nur Blut. Haut im Bereich der Streckseite überall innig mit der Geschwulst verbunden, straff gespannt, glänzend und druckempfindlich. In der Achselhöhle sind einige kaum halb erbsengroße, harte Drüsen zu palpieren.

Röntgenbild zeigt deutlich die Weichteilschwellung, die offenbar vom Periost ausgeht und einzelne Zacken in die Geschwulst hineinsendet.

Knochen stark erkrankt, Markhöhle aufgehoben. Struktur in den innerhalb des Tumors gelegenen Knochenpartien undeutlich. Oberarmkopf und Gelenk selbst scheint frei zu sein. — Infolge der starken Drüsenmetastasen, die während der Operation konstatiert wurden, wurde die Operation, weil die Geschwulst als inoperabel erschien, nicht weiter ausgeführt.

Diagnose wurde gestellt auf Osteosarkom des Humerus (oberes Drittel).

Am 25. VI. verließ Pat. auf Wunsch ihrer Eltern das chirurg. Spital, um in das Distriktskrankenhaus Nabburg überführt zu werden.

20. Fall.

Josef Geisberger, Schlosserlehrling, 16 Jahre alt. Eintritt 8. VI. 03.

Anamnese: Patient bemerkte seit Anfang Februar dieses Jahres an der Innenseite des linken

Oberschenkels eine kleine Anschwellung. Bei nur gelindem Anstoßen daran verspürte Patient äußerst heftige Schmerzen. Die Geschwulst wuchs sehr langsam, aber stetig; erst nach Ostern fing sie an, sich rasch zu vergrößern. Da Pat. nun vor Schmerzen nicht mehr gehen konnte und bettlägerig wurde, zog man einen Arzt bei, der vor ca. 14 Tagen die Geschwulst incidierte. Aus der Wunde floß nur Blut, kein Eiter ab. Von diesem Momente an nahm die Geschwulst rapid an Größe zu, die gesetzte Wunde heilte nicht. AufAnraten des behandelnden Arztes wurde Pat. hierher gebracht.

Status: Schwächlicher Körperbau, reduzierter Ernährungszustand, Haut und sichtbare Schleimhäute blaß. Herz und Lungen ohne Befund. Auf der medialen Seite des linken Oberschenkels über dem Condylus medialis besteht eine mit breiter Basis aufsitzende, an der Unterlage adhaerente, äußerst durckempfindliche, konisch zugespitzte Geschwulst von weicher Konsistenz. Die Spitze der etwa 4 Querfinger hohen Geschwulst ist eingenommen von einer pilzförmigen, stark blutenden, über fünfmarkstückgroßen dunkelroten Granulationsfläche. Die normal ausschende Haut über dem Tumor ist nicht verschieblich. Inguinaldrüsenschwellung nicht nachweisbar. Die Bewegungsfähigkeit im linken Kniegelenk ist fast vollkommen aufgehoben.

17. VI. 03 Operation in Aethernarkose: Hohe Oberschenkelamputation.

Die mikroskopische Untersuchung ergab: Myelogenes Sarkom des linken Femur.

21. Fall.

Johann Gall, Dienstknecht, 20 Jahre alt. Eintritt 22. VI. 03.

Anamnese: Pat. gibt an, daß er am 26. Dezember 1902 von Gendarmen zu Boden geworfen worden sei (?) und zwar sei er auf die Außenseite des linken Oberschenkels gefallen. Von diesem Momente an hatte Patient immer Schmerzen, die sich gegen Abend zu steigerten. Anfang März bemerkte er eine Anschwellung an der Außenseite des linken Oberschenkels, die gegen Ende März sich ziemlich rasch vergrößerte.

Pat. mußte sich nun, da die Schmerzen immer stärker wurden und er nur kurze Zeit gehen konnte, zu Bett legen. Die Geschwulst wuchs immer stärker. Seit 3 Wochen sind Bewegungen im linken Kniegelenk, das bis dahin vollkommen frei war, infolge der Schmerzhaftigkeit unmöglich geworden. Der zu Rate gezogene Arzt wies Pat. infolgedessen in die hiesige chirurg. Klinik ein.

Status: Mittelkräftiger Körperbau, mäßig reduzierter Ernährungszustand.

Lungen: L.H.O. und L.V.O. Schallverkürzung und Exspirium verschärft, fast hauchend.

Herz: Verbreiterung nach rechts, das an der Stelle des Spitzenstoßes im 5. Intercostalraum aufgesetzte Stethoskop weist starken Ausschlag auf. Töne rein; II. PT. und II. AT. accentuiert.

Das untere Drittel des linken Oberschenkels und das linke Kniegelenk sind stark geschwellt. Im linken Kniegelenk steht die untere Extremität in mäßiger Flexionsstellung (ca. 130^0). Die Ex-

tremität liegt mit der Außenfläche auf der Unterlage auf. Die Geschwulst fühlt sich ziemlich weich an, nur über dem Condyl. medialis bietet sie dem palpierenden Finger das Gefühl einer knöchernen Resistenz. Die unter normalen Verhältnissen vorhandenen Furchen zu beiden Seiten der Patella und des Lig. patellae sind verstrichen, die frei bewegliche Patella ballotiert. Die größte Ausdehnung der von normaler, zum Teil braun pigmentierter Haut überdeckten, an der Grenze zwischen unterem und mittlerem Drittel des Oberschenkels, allmählich in die gesunden Partien übergehenden Geschwulst sitzt auf der inneren Seite des Femur, etwas über dem Condyl. medialis des Femur. Die Geschwulst ist speziell an dieser Stelle stark druckempfindlich. In inguine sind einzelne, etwa erbsengroße, harte, schmerzlose Drüsen zu fühlen.

Das Röntgenbild zeigt, daß die am Cond. medial. femoris breit aufsitzende Geschwulst von zahlreichen Knochenbälkchen durchzogen ist; etwa handbreit über dem Gelenkspalt erscheint der Knochen in seiner Kontinuität zerstört.

3. VII. 03 Operation in Aethernarkose: Unter Esmarch'scher Blutleere mittels des zweizeitigen Zirkelschnittes hohe Oberschenkelamputation. Nach entsprechender Versorgung der Gefäße und Nerven Lösung des Schlauches. An der Außenseite des Femur wurden mittels eines über der Spitze des Trochanter maior beginnenden und in die Amputationswunde verlaufenden Schnittes die Weichteile bis auf den Knochen gespalten, der Femurstumpf möglichst subperiostal ausgelöst, die

Gelenkkapsel eröffnet und unter Hinterlassung des Caput femoris der Femur am Collum mittels der Gigli'schen Drahtsäge abgesetzt.

Sorgfältige Blutstillung, einzelne Muskelnähte mit Catgut, Einlegen von 3 Drains; Verschluß der Hautwunde durch Seidenknopfnähte. Deckverband, Pappschiene.

17. VIII. 03. Patient wird geheilt entlassen.

22. Fall.

Georg Robl, Bräugehilfenssohn, 11 Jahre alt. Eintritt 3. IX. 03.

Anamnese: Pat. gibt an, daß er sich vor etwa 14 Tagen beim Holzhacken mit dem Beile am rechten Knie, etwas einwärts von der Kniescheibe eine etwa 3 cm lange und 2 cm tiefe Wunde zuzog. Patient konnte ohne besondere Schmerzen noch gehen; da aber die Wunde ziemlich stark blutete, wurde ein Arzt zu Rate gezogen, der die Wunde verband. Pat. ging etwa 8 Tage mit dem Verbande herum, dann begann das Knie schmerzhafter zu werden, und die Wunde fing zu eitern an. Pat. bekam Schüttelfröste und Fieber, weshalb der behandelnde Arzt den Knaben in die Klinik schickt.

Pat. hatte im Alter von 8 Jahren eine Lungenentzündung durchgemacht; sonst war er immer gesund. Mutter und Geschwister sind ebenfalls gesund; Vater ist einem Unfall erlegen.

Status: Mäßig kräftiger Junge von mittlerem Ernährungszustand. Lunge: Schall überall sonor; Atmungsgeräusch vesikulär. Herz: Gren-

zen normal, systol. Geräusch an der Aorta. Spitzenstoß innerhalb der Mammillarlinie.

Das rechte Kniegelenk ist ziemlich stark aufgetrieben und sehr druckempfindlich. Medial oberhalb der Patella eine klaffende, mit Kniegelenk kommunizierende Wunde, aus welcher ein Pfropf von Granulationsgewebe hervorragt. Ballotement der Patella. Knie leicht gebeugt; Beweglichkeit nur passiv und unter starken Schmerzen möglich.

Therapie: 4. IX. 03. In Chloroformnarkose Eröffnung des Kniegelenkes durch zwei, etwa 8 cm lange Incisionen zu beiden Seiten der Patella. Entleerung einer trübserösen Flüssigkeit, besonders aus dem oberen Recessus. Irrigation mit Lysollösung. Einlegung von 2 Drains. Jodoformgazetamponade, feuchter Verband.

15. IX. Die starke Granulationsbildung an der Innenseite der Patella läßt den Verdacht auf ein Sarkom berechtigt erscheinen, deshalb wird zur mikroskopischen Untersuchung ein Stück davon excidiert.

19. IX. Die mikroskop. Untersuchung von seite des patholog. Institutes ergibt ein polymorphzelliges Sarkom mit sehr raschem Wachstum.

24. IX. In Aethernarkose wird die Exartikulation der rechten unteren Extremität nach vorausgegangener hoher Oberschenkelamputation vorgenommen.

22. X. Es besteht nur mehr ganz kleine oberflächliche Erosion, regionäre Lymphdrüsen geschwellt, nicht hart und druckempfindlich. All-

gemeinbefinden bedeutend gehoben. Abdominalbefund normal. Stumpf gut beweglich.

Pat. wird als geheilt entlassen.

23. Fall.

Emma Schorner, Dienstmädchen, 18 Jahre alt. Eintritt 18. IX. 04.

Anamnese: Am 7. IX. 03 verspürte Pat., die aus einer gesunden Familie stammt, einen sehr heftigen bohrenden Schmerz an der Außenfläche des unteren Drittels des linken Oberschenkels. Bereits am nächsten Tag bemerkte sie eine umschriebene Anschwellung an eben dieser Stelle, die mehr und mehr zunahm und sich um die ganze Circumferenz des Oberschenkels ausdehnt. Am 18. IX. 03 suchte sie einen praktischen Arzt auf, fiel bei dieser Gelegenheit von der Stiege auf den Rücken und glaubt, daß dadurch eine Verschlimmerung eingetreten sei. Daher noch am selben Tage Krankenhausaufnahme. Ein Trauma ist nicht vorausgegangen. Infektion negiert.

Status: Kräftig gebautes und gut ernährtes Mädchen. Herz und Lungen ohne pathologischen Befund. Circuläre Schwellung im unteren Drittel des linken Oberschenkels, die unmerklich in die Knieregion übergeht, nach oben jedoch scharf abgegrenzt ist. Die Schwellung fühlt sich ziemlich hart an, an manchen Stellen aber Pseudofluktuation vortäuschend. Haut keinerlei entzündliche Erscheinungen zeigend, läßt sich über der Geschwulst verschieben. 10 cm oberhalb der Patella gemessen, Umfangsdifferenz 4 cm (41,45). Zwei-

malige Probepunktion an der lateralen Seite negativ.

Diagnose wird gestellt auf „Myelogenes Sarkom des linken Femur".

1. X. Stärkeres Wachstum der Geschwulst (6 cm Differenz). Haut jetzt gespannt mit dilatierten Venen. Nach oben zu ist die Geschwulst scharf abgesetzt. Kniegelenk frei. Keine Drüsenschwellung. Operation wird verweigert. Pat. hat um 2 Pfund abgenommen.

7. X. Pat. verläßt auf eigenen Wunsch das Krankenhaus.

Pat. begab sich von hier in das Elternhaus. Dort nahm die Geschwulst an Größe immer mehr zu und ebenso die Schmerzen, sodaß am 12. II. 04 in Schnaittenbach doch eine Oberschenkelamputation vorgenommen werden mußte.

Seit einigen Tagen hat Pat. auf der Innenseite des rechten Knies ebenfalls zeitweise stechende Schmerzen und bemerkt auch eine leichte Schwellung.

Status: Ernährungszustand etwas reduziert. Das linke Bein ist im Hüftgelenk exartikuliert. Der Stumpf aus den Weichteilen ist sehr gut. Pat. geht mit zwei Krücken.

Das rechte Kniegelenk ist auf der medialen Seite ganz leicht geschwellt, und fühlt man in der Condylengegend eine etwas derbere Partie. Beweglichkeit im Kniegelenk ist völlig frei.

Auf dem Röntgenbild sieht man an dem Condyl. med. femoris eine beschränkte Verdickung und Unregelmäßigkeit der Kontur des Periostes.

7. X. 04. Alle Schmerzen und Beschwerden zurückgegangen. Pat. wird auf Wunsch entlassen.

24. Fall.

Max Strohmaier, Fabrikarbeiter, 43 Jahre alt.

Anamnese: Pat. gibt an, zufällig im Oktober 1903 eine etwa haselnußgroße, bewegliche Geschwulst unterhalb des linken Knies bemerkt zu haben. Die Geschwulst wuchs langsam, erst seit Februar etwas rascher. Patient glaubt, daß sie durch vieles Knieen entstanden sei.

Status: Kräftiger Körperbau, guter Ernährungszustand. Haut und sichtbare Schleimhäute injiziert. Herz und Lungen ohne Befund.

An der Vorderfläche des linken Unterschenkels, etwa 2 Querfinger unterhalb der Patella, befindet sich eine etwa eigroße, nicht druckempfindliche, harte Geschwulst mit glatter Oberfläche. Die bedeckende Haut ist fest am Tumor adhaerent. Mit der Unterlage bestehen Adhaesionen.

Diagnose: Periostales Sarcom der linken Tibia.

20. V. 04 Operation in Lokalanaesthesie (Schleich I): Umschneiden der Geschwulst und Loslösen vom Periost, mit dem sie fest verwachsen ist. Sorgfältige Blutstillung und Naht.

26. V. 04. Die mikroskop. Untersuchung ergab ein an einzelnen Stellen zellreiches, an anderen zellarmes Fibrosarkom.

14. VI. 04 Pat. als geheilt entlassen.

25. Fall.

Karoline Demmel, Hirtensfrau, 48 Jahre alt. Eintritt 6. VI. 04.

Anamnese: Pat. gibt an, seit 9 Jahren ein Gewächs am linken Fußrücken zu haben; dasselbe

war im Anfang von der Größe einer Haselnuß; rasch ist dasselbe nicht gewachsen. Pat. hatte nur zeitweise reißende Schmerzen am Fuße, im allgemeinen waren die Beschwerden nicht übermäßig lästig. Das Gehen war nicht weiter behindert. Vergangenen Winter hat sich eine Ader über das Gewächs hinübergezogen, wodurch die anfangs rötlich gefärbte Geschwulst eine dunkelblaue bis schwarze Farbe bekam. An Pfingsten öffnete sich das Gewächs, und es entleerte sich daraus sehr übelriechendes, dickflüssiges Blut. Pat. begab sich zum Bader, der ihr einen Verband anlegte und sie veranlaßte, die chirurgische Klinik aufzusuchen.

Pat. war früher immer gesund; sie hat 6 mal geboren. 3 Kinder leben, 3 sind in frühem Alter gestorben. Eltern der Patientin sind gestorben, Ursache unbekannt.

Status: Mittelkräftiger Körperbau, Fettpolster gut entwickelt. Herz ohne pathologischen Befund. Lungen: Rechts hinten oben Schallverkürzung, saccadiertes Atmen, zuweilen Rasselgeräusche.

Auf der lateralen und dorsalen Seite des linken Fußes, dem Metatarsus V der Lage nach entsprechend besteht eine breit aufsitzende Geschwulst, die zum größten Teil exulceriert ist und jauchig stinkende Flüssigkeit secerniert. An der Ulcerationsstelle prominieren die leicht blutenden, dunkelroten, weichen Geschwulstmassen in der Form eines 4 cm langen Hornes.

Regionäre Drüsenschwellungen können nicht nachgewiesen werden.

13. VI. 04. Operation in Aethernarkose: Nach gründlichster Excochleation der Tumormassen und Säuberung des Operationsgebietes wird die vom Tumor nirgends durchbrochene Geschwulstkapsel samt der umgebenden Haut und Fettpartien nebst Extensorsehne für die kleine Zehe excidiert und nach einigen Unterbindungen ein Kompressionsverband angelegt. Volkmann'sche Schiene.

2. VII. Auftreten einer Thrombophlebitis im Bereich der Vena saphena magna (fingerdicker, konsistenter, stark druckempfindlicher, geschlängelter Strang auf der Innenseite des rechten Oberschenkels). Feuchte Verbände. Volkmann'sche Schiene.

5. VII. Die granulierende Wundfläche wird mit aus dem linken Oberschenkel entnommenen Hautläppchen nach Thiersch transplantiert. Dermatol-Deckverband.

11. VII. Läppchen sind angeheilt. Dermatol-Deckverband.

16. VII. Pat. wird als geheilt entlassen.

26. Fall.

Katharina Kößler, Taglöhnerin, 34 Jahre alt. Eintritt 25. August 04.

Anamnese: Pat. gibt an, vor ungefähr drei Jahren eine faustgroße, harte Geschwulst des rechten Unterschenkels gefühlt zu haben, die ziemlich schmerzte. Die Geschwulst wuchs rasch. Pat. arbeitete trotz der Schmerzen und trotzdem sie stark abmagerte, bis vor drei Wochen weiter, wo die Geschwulst aufbrach und stark blutete.

Pat. war bisher gesund; beide Eltern an Lungenleiden gestorben.

Status: Kachektischer Habitus, Schleimhäute blaß, geringes Fettpolster. Herz und Lungen ohne Befund.

Am rechten Unterschenkel, zwischen oberem und mittlerem Drittel beginnend, ein keulenförmiger Tumor, dessen größter Umfang am distalen Ende ist, verschiedene kleinere Knoten erheben sich aus ihm, die Haut ist prall gespannt, blaurot verfärbt mit erweiterten Venen. In der Mitte des Tumors an der Vorderfläche des Unterschenkels besteht ein mit schmierigen, stark wuchernden Granulationen bedecktes, jauchendes Ulcus, das scharf von der Umgebung abgehoben ist. Der Tumor fühlt sich nur noch an einzelnen Stellen hart an, ist mehr teigiger Natur; an verschiedenen Stellen ist auch Fluktuation nachzuweisen.

Das Kniegelenk ist frei. Beiderseits geschwollene, harte Inguinaldrüsen. Metastasen nicht zu konstatieren.

Diagnose: Periostales Sarkom des rechten Unterschenkels.

Das Röntgenbild zeigt, daß das Sarkom vom Periost der Fibula ausgeht.

26. VIII. 04. Operation in Aethernarkose: Exartikulation des Kniegelenkes nach Gritti.

10. IX. Wunde völlig verheilt. Anlegen eines Gipsstelzfußes.

15. XI. Pat. geht in dem Stelzfuß verhältnismäßig gut mit Hilfe eines Stockes; sie wird geheilt entlassen.

27. Fall.

Eva Maier, Oekonomenstochter, 18 Jahre alt. Eintritt 18. IX. 04.

Anamnese: Pat. gibt an, daß sie anfangs Juni auf die Außenseite des rechten Kniegelenkes gefallen sei; seit dieser Zeit verspürte sie Schmerzen in demselben. Anfangs Juli schwoll das Knie an, und es traten Beschwerden beim Gehen auf. Schwellung und Schmerzen nahmen allmählich zu, sodaß sich Pat. Ende August zu Bett legen mußte. Ein zugezogener Arzt punktierte das Kniegelenk; dabei entleerte sich eine dunkle, trübe Flüssigkeit. Ein angelegter Gipsverband wurde nicht vertragen. Da eine weitere konservative Behandlung dem Arzte nicht geraten erschien, schickte er Patientin hierher.

Status: Mittelkräftiger Körperbau, etwas reduzierter Ernährungszustand; Haut und sichtbare Schleimhäute blaß. Herz und Lungen ohne Befund.

Die Gegend des rechten Kniegelenkes ist geschwellt, die Furchen zu beiden Seiten der Patella und des Lig. patellae sind verstrichen. Oberhalb der Patella fühlt sich die Schwellung prallelastisch an. Die Umschlagstelle des oberen Recessus ist deutlich zu palpieren, die Patella selbst ballotiert. Das Kniegelenk steht in geringer Flexions- und Valgusstellung. Die Gegend des Condyl. lateral. femoris ist stark druckempfindlich. Bewegungen können im Kniegelenk aktiv nur unter großen Schmerzen und in geringer Ausdehnung ausgeführt werden.

Das Röntgenbild zeigt außer verschwommenen und zackigen Gelenkkonturen einen großen Knochenherd im Condyl. lateral. femoris.

Zuerst wurde die Diagnose auf Fungus genu dextr. gestellt.

26. IX. Operation in Chloroformnarkose: Freilegung des Kniegelenkes, aus dem eine trübe, blutig verfärbte Flüssigkeit abfließt. Die Gelenkkapsel ist von schwammigen, graurötlichen, zum Teil speckigen Granulationen bedeckt. Der Knorpelüberzug ist da und dort gelblich verfärbt und usuriert. Der Condyl. lat. femoris ist zum größten Teil zerstört. Auch in der Tibia finden sich kleinere Knochenherde. Entfernung der Granulationen und Excochleation der Knochenherde. Gründliche Ausreibung des Gelenkes mit Jodoformglycerin. Naht, Deckverband, Volkmann'sche Schiene, Hochlagerung.

28. XI. Pat. klagt über Schmerzen im Knie; der Fuß ist stark oedematös geschwellt, weist aber normale Hautfarbe auf.

6. XII. Da das Oedem nach Aufschneiden des am 19. XI. angelegten Gipsverbandes bis zum Knie nicht verschwindet, wird derselbe auch oberhalb des Kniees bis fast zum Becken eröffnet, sodaß das Bein fast nur mehr auf einer Schiene ruht. Pat. klagt über starke Schmerzen im Knie.

14. XII. In den letzten Tagen ist in den medialen Partien der Narbe eine bedeutende Schwellung und Rötung aufgetreten; in der Narbe entstand heute eine Fistel, aus der sich mäßige Mengen Eiters entleeren.

30. XII. 04. Jodoformglycerininjektion.

3. I. 05. Operation in Chloroformnarkose: Amputation des rechten Oberschenkels an der Grenze zwischen mittlerem und oberem Drittel.

7. I. 05. Erster Verbandwechsel. Wunde reaktionslos. Entfernung der Gummidrains.

11. I. 05. Die mikroskopische Untersuchung ergab eine Geschwulst und zwar ein periostales Riesenzellensarkom.

12. I. Entfernung der Nähte, Wunde reaktionslos.

23. I. 05. Wunde bis auf eine kleine granulierende Stelle verheilt.

4. II. 05. Pat. wird als geheilt entlassen.

* * *

Die angeführten 27 Fälle von Sarkomen der Extremitätenknochen, welche selbstverständlich kein ausreichendes Material für die genaue Beantwortung der verschiedenen aetiologischen Fragen darstellen, dürften doch einen neuen Beweis für die Behauptung Virchows darstellen, daß nämlich die Osteosarkome eine relativ häufige Knochenerkrankung des Entwicklungsalters der Individuen bilden, während die übrigen Sarkome im allgemeinen das mittlere Lebensalter bevorzugen. Von den 27 Personen standen

1	= 3,7%	im 1.	Dezennium
14	= 51,8%	„ 2.	„
5	= 18,5%	„ 3.	„
1	= 3,7%	„ 4.	„
6	= 22,2%	„ 5.	„

somit waren 20 Personen = 74% vor dem 30. Lebensjahre von der bösartigen Neubildung befallen worden. Nach einer Statistik Billroths fällt die Erkrankung unter 64 Fällen 40mal in die ersten drei Dezennien, davon 22mal in die Zeit vom 10.—20. Jahre.

Zieschank hat in seiner Arbeit über „Sarkom der langen Röhrenknochen" (I.-D., Kiel 1901) 145 Osteosarkome aus der Literatur zusammengestellt, die folgendes Bild ergeben:

Unter 10 Jahren		5	Fälle	von	Osteosarkom
von 10—14	„	14	„	„	„
„ 15—24	„	64	„	„	„
„ 25—29	„	15	„	„	„
„ 30—39	„	17	„	„	„
„ 40—49	„	14	„	„	„
„ 50—59	„	10	„	„	„
„ 60—69	„	6	„	„	„
insgesamt:		145	Osteosarkome.		

Auch aus dieser Statistik geht hervor, daß am häufigsten das Alter von 15—24 Jahren (64mal in 145 Fällen = ca. 4/9 oder die knappe Hälfte) befallen war. Bei dem geringeren Vorkommen im höheren Alter ist natürlich auch noch zu bedenken, daß die Zahl der Individuen mit der Höhe des Alters so wie so schon in gewissem Verhältnis abnimmt.

Alle Autoren stimmen darin überein, daß die Wachstumsperiode mit ihren mannigfachen Veränderungen im Mark- und Knochengewebe ein wesentlich prädisponierendes Moment für die Entstehung der Knochensarkome bilde.

Ueber die weitere aetiologische Frage nach der direkten Ursache der Entstehung der Geschwulst wird in den angeführten 27 Fällen, soweit die Anamnese Aufschluß erteilt, 10mal = 37,0% ein Trauma beschuldigt. Wie bereits angeführt, dürfte den Angaben der Patienten hinsichtlich einer traumatischen Grundlage nicht viel Wert beigelegt werden, wenn auch in manchen Fällen ein Zusammenhang zwischen Trauma und Entstehung eines Osteosarkoms nicht von der Hand zu weisen ist. In einer Statistik über 800 Fälle von Geschwulstbildung nach einmaligem Trauma berichtet Löwenthal über 297 Sarkome, die er alle auf einmaliges Trauma zurückführt, und erwähnt speziell, wie bei einem Kind von 5 Monaten nach Fall auf das Gesicht sich sofort ein Sarkom des linken Oberkiefers entwickelte. Ziegler referiert ebenfalls über 499 Fälle von Geschwülsten, die er auf erlittene Traumen zurückführt; er findet dabei, daß in 18% der Fälle das einmalige Trauma Ursache der Geschwulstbildung gewesen sei, in 25% ein chronischer Reiz.

Bezüglich der Häufigkeit des Befallenwerdens der einzelnen Knochen von Sarkomen liefern unsere Fälle folgendes Material:

Sitz der Neubildung war

Femur	in 14 Fällen	=	51,8%
Tibia	„ 8 „	=	29,6%

(in 3 Fällen war die Fibula mitbeteiligt)

Humerus	in 4 Fällen	=	14,8%
Metatarsus	„ 1 Fall	=	3,7%

Daraus ergibt sich, daß der Femur am meisten heimgesucht war, dann die Tibia, ein Ergebnis,

das mit den Resultaten einer Statistik Nasses ziemlich übereinstimmt.

Die ungleiche Verteilung auf die einzelnen Knochen und besonders auf die verschiedenen Gegenden derselben (siehe Zusammenstellung der beobachteten Fälle) suchte Virchow mit traumatischen Einflüssen in Verbindung zu bringen, denen dieselben besonders die Extremitätenknochen ständig ausgesetzt sind.

Von größter Wichtigkeit für den Erfolg eines operativen Eingriffes bei Knochensarkomen ist eine richtige Frühdiagnose. Letztere bietet leider in vielen Fällen Schwierigkeiten, und müssen wir daher zu diagnostischen Hilfsmitteln greifen, von denen die sichersten die Probepunktion bezw. -incision und die Durchleuchtung mit Röntgenstrahlen sind. Nach den Mitteilungen von Reinhardt und Leo geben sowohl die durch Sarkom hervorgerufenen Knochenveränderungen als auch innere Metastasen eigentümliche, charakteristische Röntgenphotogramme. Bei einigermaßen vorgeschrittenen Fällen wird im Bereich des Tumors eine gleichmäßige Aufhellung der Knochenstruktur konstatiert, wie sie bei Entzündungsprozessen nicht vorkommt. Bei Metastasen der Lungen fand Leo besonders mittels der Durchleuchtung die sarkomatösen Stellen in deutlicher Verdunkelung, während normale Lungenpartien vollständig hell erscheinen. Er betont noch, daß sich mittels Röntgendurchleuchtung Lungenmetastasen früher erkennen lassen als es bisher durch Perkussion und Auskultation möglich war.

Ohne auf die Differentialdiagnose näher einzugehen, möchte ich doch kurz jene Affektionen des Knochensystems anführen, die zu einer Verwechslung mit Sarkom in den Anfangsstadien Anlaß geben könnten:

1. Entzündliche Prozesse; akute, subakute und chronische Periostitis, Ostitis und Osteomyelitis,
2. Knochentuberkulose und fungöse Gelenkentzündung,
3. Knochenlues.

Die Prognose der Knochensarkome ist leider eine sehr ungünstige, vorausgesetzt, daß nicht frühzeitig ein operativer Eingriff erfolgt. Aber auch in letzterem Falle sind die Aussichten auf Dauerheilung infaust, da häufig Recidive, Metastasen z. B. in der Lunge, in Knochen eintreten (Interesse bietet besonders Fall IX: Patient erkrankte 1892 an Osteosarkom des rechten Humerus, 1901, also nach 9 Jahren, zum zweitenmal an Osteosarkom des linken Femur) oder durch die schweren, verstümmelnden Operationen die Widerstandsfähigkeit des Organismus sehr geschwächt wird, sodaß die Patienten oft intercurrenten Krankheiten z. B. Lungentuberkulose zum Opfer fallen.

Im allgemeinen hängt die Prognose der Knochensarkome von folgenden Momenten ab:

1. Vom Sitz der Geschwulst an den verschiedenen Körperstellen (Gegend lebenswichtiger Organe!),
2. von der histologischen Struktur derselben (Zellreichtum!),

3. vom Alter des betreffenden Patienten,
4. vom Kräftezustand und von intercurrenten Krankheiten,
5. von der eingeschlagenen Therapie,
6. von event. Recidiven und Metastasen.

Die Prognose der operierten Fälle ist leider deshalb keine besonders günstige, weil die meisten Patienten erst spät, oft zu spät in richtige ärztliche Behandlung kommen und dann noch die Einwilligung zur Operation so weit als möglich hinausgeschoben wird.

Da die Prognose der Osteosarkome — wie erwähnt — innig mit der einzuschlagenden Therapie zusammenhängt, so sei noch zum Schlusse erwähnt, daß man speziell im vorigen Jahrhundert, zum Teil aber auch heute noch die bösartigen Geschwülste, überhaupt viele Neubildungen mit verschiedenen inneren und äußeren Medikamenten zu heilen suchte. Erwähnt seien nur Gold-, Kupfer-, Eisen-Arsenpräparate, mit denen man aber wohl den Geschwülsten gegenüber keinen Erfolg erzielte, die höchstens dazu dienen konnten, die Widerstandsfähigkeit des Körpers zu erhöhen und den Allgemeinzustand des Patienten zu heben. Die einzig richtige Therapie, die für alle bösartigen Geschwülste, also auch für die Osteosarkome gilt, besteht in der frühzeitigen und vollkommenen Entfernung alles Krankhaften. Am besten haben sich für die Entfernung der Sarkome an langen Röhrenknochen die Methoden der Amputation, Exartikulation und zuweilen noch der Resektion bewährt.

Die Therapie unserer 27 Fälle bestand in folgenden Operationen:

a) Amputationen: 9 in hiesiger Klinik vorgenommen, 3 auswärts,

b) Exartikulationen: 4 in hiesiger Klinik ausgeführt, 1 auswärts,

c) Resektionen: 3 in hiesiger Klinik ausgeführt,

d) Exstirpationen bezw. Excochleationen: 5 in hiesiger Klinik ausgeführt.

3 Fälle erwiesen sich als inoperabel.

Das fernere Schicksal unserer Patienten ist, soweit es durch Anfragen bei den Heimats- bezw. Aufenthaltsbehörden ermittelt werden konnte, folgendes:

Dauernd geheilt 6 Fälle = 23,1%
(darunter 3 Pat., die in den Jahren 1898, 1899 und 1901 operiert wurden)

Gestorben 20 Fälle = 76,9%

Von den letzteren fielen 7 = 26,9% intercurrenten Krankheiten, wie Lungentuberkulose, Carcinoma ventriculi, Influenza zum Opfer.

* * *

Zum Schlusse sei es mir gestattet, Herrn Geheimrat Professor Dr. Ritter v. Angerer für die gütige Anregung zu dieser Arbeit und bereitwillige Ueberlassung des einschlägigen Materiales meinen wärmsten Dank auszusprechen.

Zusammenstellung der in den Jahren 1898—1904 in bezw. operierten Fälle von

Nr.	Name, Stand und Alter des Patienten	Name der Krankheit und Lokalisation	Mikroskop. Befund
		1898.	
1	Otto Schuster Bräugehilfe, 18 Jahre alt	Sarcoma periostale crur. sinistr.	
2	Ferdinand Kaufmann, Nagelschmied, 19 Jahre alt	Sarcoma femor. sinistr. (Untere Hälfte)	Das Präparat zeigt auf dem Durchschnitt eine weiche Consistenz, ausgedehnte Haemorrhagien und ein Gerüst von kleinen Knochenbälkchen in Nadeln.
		1899.	
3	Josef Bleuk Gütler, 49 Jahre alt	Sarkom der linken Schulter. (Sarcomrecidiv nach Exarticulat. Humeri)	Myelogenes Sarkom.
4	Andreas Grünauer, Wechselwärter, 44 Jahre alt	Myelogenes Sarcom der rechten Tibia, (oberes Drittel) Gonitis suppurativa	Grosszelliges Rund- und Spindelzellensarcom
5	Georg Frey, Gütler, 46 Jahre alt	Osteosarcoma cruris sinistr. (Unteres Drittel)	Präparat auf dem Durchschnitt von spongiöser Knochensubstanz und derb-fibrös
		1900	
6	Krescenz Plattner illeg. Kind, 9 Jahre alt	Sarcoma periostale fem. sinistr. (Unteres Drittel)	
7	Ferdinand Kaufmann, Nagelschmied, 20 Jahre alt	Sarcoma periostale recid. femor. sinistr.	
		1901	
8	Marie Gross, Dienstmagd, 46 Jahre alt	Sarcoma femoris et crur. dextr.	Rundzellensarkom
9	Franziska Stark, Bierbrauerstochter, 16 J. alt	Osteosarcoma tib. sinistr. (Oberes Drittel)	

der Kgl. chirurgischen Klinik zu München beobachteten Osteosarcom der Extremitäten.

Operation	Erfolg	Bemerkungen
	1898.	
19. IX. 98. Amputation in der Mitte des linken Femur	12. I. 99 als geheilt entlassen	Patient blieb im Anschluss an die Operation bis heute gesund.
5. XI. Amputat. femoris an der Grenze des mittleren und oberen Drittels.	15. XII. als geheilt entlassen	Patient bekam im Jahre 1900 am Amputationsstumpf des linken Oberschenkels ein Sarcomedio. Näheres unter Nr. 7.
	1899.	
27. IV. Exstirpation der Geschwulst	14. VI. als gebessert entlassen	gestorben 2. Juni 1901.
5. VII. Amputatio femoris	22. VIII. als gebessert entlassen	Bis zum heutigen Tag gesund geblieben.
3. XI. 99 Amputation nach Bier an der Grenze des oberen und mittler. Drittels des linken Unterschenkels	17. II. 1900 als geheilt entlassen	gestorben 5. September 1903 an Carcinoma ventriculi.
	1900	
Amputation verweigert	23. Juni 1900 wieder entlassen	gestorben 4. August 1900 an genannter Krankheit ohne vohergegangene Operation.
15. XI. 1900 Exarticulation des Hüftgelenkes	1. XII. als gebessert entlassen	gestorben am 4. August 1901 an Sarcommetast.
	1901	
13. II. 01. Exstirpation der Geschwülste	16. III. 01 als gebessert in die Rekonvalescentenanstalt entlassen	gestorben 14. Mai 1902.
17. VII. 01. Resektion des Kniegelenkes nach Gritti	5. VIII. 01 als geheilt entlassen	Bis zum heutigen Tag gesund geblieben.

Nr.	Name, Stand und Alter des Patienten	Name der Krankheit und Lokalisation	Mikroskop. Befund
		1901	
10	Friedrich Wollenschläger, Dienstknecht, 27 Jahre alt	Sarcoma femoris sinistri (oberes Drittel)	
11	Therese Rasch Oekonomenstochter, 12 Jahre alt	Sarcoma periostale femor. sinistr.	
		1902	
12	Franz Müller Photograph, 18 Jahre alt	Periostales (Osteo-) Sarcom des l. unteren Femurendes	
13	Anna Schönberger Kellnerin, 22 Jahre alt	Osteosarcoma humeri dextri (oberes Drittel)	
14	Josef Reindl Müllergehilfe, 18 Jahre alt	Sarcoma humeri dextri (oberes Drittel)	Ergab myelogenes Sarkom
15	Andreas Seelos Söldnerssohn, 13 Jahre alt	Sarcoma periostale femor. dextr. (unteres Drittel)	Mikroskopisch erwies sich der Tumor als periostales Sarkom mit zahlreichen Rund- und Spindelzellen
16	Franziska Wegscheider Dienstmädchen, 19 Jahre alt	Osteosarcoma femor. sinistr. (unteres Drittel)	Myelogenes, grosszelliges Rund- und Riesenzellensarkom mit partieller Knochenneubildung
17	Cäcilie Eberle Gütlerstochter, 26 Jahre alt	Osteosarcoma femor. dextr. (untere Hälfte)	
18	Josef Bentele Zimmermann, 19 Jahre alt	Sarcoma periostale Tibiae dextrae (oberes Drittel)	

Operation	Erfolg	Bemerkungen
	1901	
2. X. Resektion des Hüftgelenkes insb. des oberen Teiles der Femurdiaphyse	11. XI. als gebessert ins Krankenhaus Freyung transferirt	gestorben 1903 an den Folgen seines Leidens.
Operation erweist sich als aussichtslos	18. II. 02 als inoperabel wieder entlassen	gestorben 2. Juli 1902. (In Ravensburg wurde noch eine Oberschenkelamputation vorgenommen.)
	1902	
9. V. 02 Amputatio femoris im oberen Drittel	20. VI. als vollkommen geheilt entlassen	gestorben 8. August 1902 an Phthisis pulmonum.
Die vorgeschlagene Exartikulat. humeri wurde verweigert	22. IV. 02 wieder entlassen	gestorben 25 VIII. 02 an den Folgen ihres Leidens. (Metastasen in der Lunge.)
5. V. 02. Resektion des ganzen rechten Schultergürtels.	24. V. als geheilt entlassen	gestorben 10. Juni 1903 angeblich an Lungentuberkulose.
25. VI. 02. Hohe Oberschenkelamputation	22. VII. 02 als gebessert entlassen	gestorben 28. II. 03 an den Folgen seiner Erkrankung.
16. VII. 02. Hohe Oberschenkelamputation (Femur unterhalb des Trochanter minor amputiert)	27. VIII. als geheilt entlassen	gestorben 16. IV. 03 an Sarcomrecidiv.
Vorgeschlagene Operation verweigert	17. VII. wieder entlassen	gestorb. am 16. VII. 05 an Phthisis pulmonum et myodegenerat. cordis (1902 wurde der rechte Oberschenkel in Greifenberg amputiert.)
Vorgeschlagene Operation verweigert	3. X. 02 wieder entlassen	gestorben 20. III. 05 angeblich an Influenza. 29. X. 02 wurde von Dr. Madlener in Kempten der rechte Oberschenkel oberhalb des Kniegelenkes amputiert.

Nr.	Name, Stand und Alter des Patienten	Name der Krankheit und Lokalisation	Mikroskop. Befund
		1903	
19	Josef Schub Bäcker, 16 Jahre alt	Osteosarcoma tibiae sinistrae (oberes Drittel)	
20	Marie Staudacher Dienstmädchen, 14 Jahre alt	Sarcoma humeri sinistri (oberes Drittel)	
21	Josef Geisberger, Schlosserlehrling, 16 Jahre alt	Sarcoma femoris sinistri (unteres Drittel)	Myelogenes Sarkom
22	Johann Gall Dienstknecht, 20 Jahre alt	Osteosarcoma femor. sinistr. (unteres Drittel)	
23	Georg Robl, Bräugehilfenssohn, 11 Jahre alt	Sarcoma femoris dextri (unteres Drittel)	Polymorphzelliges Sarkom
		1904	
4	Emma Schlosser, Dienstmädchen, 20 Jahre alt	Sarcoma femoris sinistri (unteres Drittel)	
25	Max Strohmeier, Fabrikarbeiter, 43 Jahre alt	Sarcoma cruris sinistri (oberes Drittel)	Ergab ein an manchen Stelle zellreiches, an anderen zell armes Sarkom
26	Karoline Demmel Hirtensfrau, 48 Jahre alt	Sarcoma pedis sinistr. (d. Metatarsus V entspr.)	
27	Katharina Kössler, Taglöhnerin, 34 Jahre alt	Sarcoma cruris dextr. (vom Periost d. Fibula ausgeh.)	
28	Eva Maier, Oekonomenstochter, 18 Jahre alt	Sarcoma periostale femoris dextri (unteres Drittel)	Periostales Riesenzellensarkom.

Operation	Erfolg	Bemerkungen
	1903	
17. II. 03. Exstirpation der Neubildung durch Abmeisselung vom Knochen	21. IV. 03 als geheilt entlassen	Ueber das spätere Schicksal konnte nichts erfahren werden.
23. V. Geschwulst erwies sich bei d. Operation infolge d. ausgedehnten Metastasen als inoperabel; von weiterer Operation wurde daher Abstand genommen	25. VI. 03 als ungeheilt in das Distriktsspital Nabburg übergeführt	gestorben 2. IX. 03 an den Folgen ihrer Krankheit.
17. VI. 03. Exartikulation des Hüftgelenkes		gestorben 2. XI. 03.
3. VII. 03. Hohe Oberschenkelamputation. (Femurstumpf subperiostal ausgelöst und unter Hinterlassung des Caput femoris am collum abgesetzt)	17. VIII. 03 als geheilt entlassen	gestorben im September 1904 an Lungentuberkulose.
24. IX. 03 Exartikulation des rechten Hüftgelenkes nach vorausgegangener hoher Oberschenkelamputation	22. X. 03 als geheilt entlassen	Patient blieb im Anschluss an die Operation bis jetzt gesund.
	1904	
Vorgeschlagene Operation verweigert	7. X. wieder entlassen	gestorben 14. November 1904 angeblich an Lungentuberkulose. (12. II. 04 wurde zu Schnaittenbach die Exartikulat. im Hüftgelenk vorgenommen).
20. V. 04. Umschneiden der Geschwulst und Loslösen vom Periost, mit dem sie fest verwachsen ist.	14. VI. als geheilt entlassen	Blieb bis zum heutigen Tage gesund.
13. VI. 04 Excochleation der Tumormassen	16. VII. als geheilt entlassen	Blieb bis zum heutigen Tage gesund.
26. VIII. Exartikulation des Kniegelenkes nach Gritti	15. XI. 04 als völlig geheilt entlassen	gestorben 1905 an den Folgen ihrer Krankheit.
3. I. 05 Amput. femoris d. an der Grenze des mittleren u. oberen Drittels	23. I. 05 als geheilt entlassen	gestorben 19. August 1905 an den Folgen ihrer Krankheit.

Literaturverzeichnis.

Barz Anton, „Die klinische Diagnose des Osteosarkoms der Extremitäten im Anfangsstadium". Inaugural-Dissertation Würzburg 1894.

Borst, „Geschwulstlehre" I. Teil. 1902.

Eulenburg, „Realencyklopädie" 3. Aufl. Bd. XXI.

Frenzel Albert, „Ueber Sarkome der Tibia". Inaugural-Dissertation Greifswald 1897.

Gebauer Ernst, „Beitrag zur Behandlung der Sarkome an den langen Röhrenknochen". Inaugural-Dissertation Breslau 1900.

Goldman, „Virchows Jahresbericht 1897" II. Teil, Seite 267.

Hahn Ernst, „Casuistische Beiträge zur Behandlung von Sarkomen der langen Röhrenknochen durch Resection". Inaugural-Dissertation Kiel 1900.

Jacobsohn Max, „Ein Beitrag zur Kenntnis der Sarkome der langen Röhrenknochen". Inaugural-Dissertation Greifswald 1895.

Künnel H. (Hamburg). „Die Röntgenstrahlen im Dienste der praktischen Medizin". Saecular Artikel. Berliner klinische Wochenschrift 1901. XXXVIII. Nr. 1 und 2.

Leo, Berliner klinische Wochenschrift Nr. 16. Jahrgang 1898. Vide Fall 24.

Lesser Ernst, „Osteosarkom der Tibia". Inaugural-Dissertation Würzburg 1882.

Löffler Karl, „Zur Prognose der Knochensarkome". Inaugural-Dissertation Halle 1896.

Löwenthal, „Traumatische Entstehung der Geschwülste". Langenbeck's Archiv Band 49.

v. Mikulicz, „Ueber ausgedehnte Resectionen der

langen Röhrenknochen wegen maligner Geschwülste". Langenbeck's Archiv für klinische Chirurgie Band 50, Seite 660.

Morian Karl, „2 Fälle von Osteosarkom". Inaugural-Dissertation München 1895.

Mosheim Markus, „Ein Fall von periostalem Sarkom der Fibula". Inaugural-Dissertation Würzburg 1892.

Nasse, „Die Sarkome der langen Extremitätenknochen". Langenbeck's Archiv für klinische Chirurgie 1889. Band 39, Seite 886.

Noetel Konrad, „Beiträge zur Pragnose der Knochensarkome des Femur und der Unterschenkelknochen". Berlin 1896.

Pfister Erhard, „Ueber Knochensarkome der unteren Extremitäten im Kindesalter". Inaugural-Dissertation Zürich.

Reinhardt, „Mitteilungen über die in den Jahren 1880—1895 in der Göttinger chirurgischen Klinik beobachteten Sarkome der langen Extremitätenknochen". Deutsche Zeitschrift für Chirurgie, Band 47. 1898. Seite 523.

Ribbert H., Geschwulstlehre 1904.

Ribbert H., Beiträge zur Entstehung der Geschwülste. 1906.

Rindfleisch, „Lehrbuch der pathologischen Gewebelehre".

Sammlung klinischer Vorträge. Nr. 233 und 234.

Schilling Hermann, „Sarkom des Kreuzbeins". Inaugural-Dissertation München 1900.

Schneider O. Ludwig, „Ueber einen Fall von myelogenem Sarkom der oberen Tibiaepiphyse". Inaugural-Dissertation Kiel 1905.

Schreff Reiner, „Ueber Sarkome der langen Rührenknochen nebst Beitrag zur Casuistik". Inaugural-Dissertatien Würzburg 1892.

Schüller Max, „Die Parasiten im Krebs und Sarkom des Menschen". 1900.

Stoffels Heinrich, „Ueber einen Fall von

Osteoidsarkom der Tibia". Inaugural-Dissertation Bonn 1902.

Virchow, „Die krankhaften Geschwülste". Bd. II.

Welling Hugo, „Beitrag zur Kenntnis der periostalen Sarkome". Jena 1894.

Wiesinger, „Zur Behandlung der bösartigen Neubildungen an den langen Röhrenknochen". Deutsche medizin. Wochenschrift 1898. Nr. 42. p. 668.

Zieschank Hugo, „Ueber Sarkome der langen Röhrenkochen". Inaugural-Dissertation Kiel 1901.

Lebenslauf.

Der Unterzeichnete wurde geboren am 6. November 1875 zu Kempten als Sohn des Zahntechnikers Herrn J. Baumgartner. Nach Besuch der Volksschule und Absolvierung des kgl. humanist. Gymnasiums seiner Vaterstadt widmete er sich mit Beginn des Wintersemesters 1895/96 dem Studium der Medizin und Zahnheilkunde, an der königl. Universität München, welch letzterer er ununterbrochen bis zur Ablegung des ärztlichen Staatsexamens im Jahre 1905/06 angehörte. Nach bestandenem Tentamen physicum unterzog er sich im Prüfungsjahre 1903/04 der zahnärztlichen, im Prüfungsjahre 1905/06 der ärztlichen Staatsprüfung mit gutem Erfolg.

Josef Baumgartner,
approb. Arzt und Zahnarzt.